Número 7. Año 2007

Acta Ortopédica Castellano-Manchega

Revista de la Sociedad Castellano-Manchega de Cirugía Ortopédica y Traumatología

Número 7. Año 2007

Acta Ortopédica Castellano-Manchega

Revista de la Sociedad Castellano-Manchega de Cirugía Ortopédica y Traumatología

Presidente: Dr. Ricardo Crespo
Vicepresidente: Dr. Rodolfo Bos
Secretario: Dr. Plácido Jiménez

www.scmcot.com

Director Editorial:
Dr. Ricardo Crespo

Consejo de Redacción:
Dr. Plácido Jiménez
Dr. Ángel Hermida
Dr. Antonio Rey
Dr. Gustavo Aparicio
Dr. Manuel Valle

Dirección Editorial:
Servicio de Traumatología y C.O. Complejo Hospitalario "Mancha Centro"
Av. Constitución 3. 13600 Alcázar de San Juan. Ciudad Real
☎ 926580786 Email: rcrespo@sescam.jccm.es

Imprime:
Imprenta García
Villacañas (Toledo)

Depósito legal: CR 264-2000
ISSN: 1576 - 5512

Esta publicación no puede ser reproducida total o parcialmente por ningún medio sin la autorización expresa por escrito de los editores.
Soporte válido publicitario. Consejería de Sanidad. JCCM

Acta Ortopédica Castellano-Manchega
Normas de publicación

Acta Ortopédica Castellano-Manchega, revista oficial de la Sociedad Castellano-Manchega de Cirugía Ortopédica y Traumatología publica artículos científicos relacionados con el estudio del aparato locomotor y su patología. Se incluyen trabajos originales, revisiones o actualizaciones de un tema, casos clínicos y opiniones personales en la sección de "cartas al director". Asimismo pueden publicarse noticias relacionadas con la Sociedad y que se consideren de interés para sus miembros.
Como normativa general, nuestra publicación se atendrá a las instrucciones internacionales para las revistas biomédicas, conocidas como "estilo Vancouver".

REQUISITOS
Los trabajos deberán enviarse en soporte electrónico (CD o bien por correo electrónico). El archivo de texto se enviará en formato Word, las tablas y gráficos en formato Excel y las imágenes en formato jpg. todos ellos en archivos independientes del texto.
El manuscrito deberá tener formato de papel DIN A4 con interlineado sencillo y sin maquetación. Las páginas deberán ir numeradas en orden sucesivo. Deberán tener una extensión máxima de 15 páginas de texto, sin contar primera y segunda página, ni la bibliografía.
En la primera página aparecerá**: título, autores, institución o centro de trabajo, dirección de correspondencia (correo convencional o electrónico) y teléfono.**
En la segunda página incluir: **título corto, resumen en español (no superior a 150 palabras) y palabras clave.**
A partir de ahí, desarrollar los apartados correspondientes según el tipo de trabajo: para artículos originales (series clínicas y trabajos de investigación) introducción, material y método, resultados y discusión; para artículos de revisión y temas de actualización: desarrollo del tema; para casos clínicos: introducción, presentación del caso y discusión.
Al final pueden incluirse los agradecimientos y si el trabajo ha recibido algún tipo de beca o subvención se deberá indicar el nombre de la institución o empresa correspondiente.
En página aparte se iniciará la bibliografía**. Numerar las citas bibliográficas por el orden de aparición en el texto**. La redacción de las citas bibliográficas debe realizarse según las normas del Index Medicus.
Todos los cuadros, tablas, figuras y gráficos deberán ir numerados sucesivamente con números arábigos (Ej.: Figura 1,2,3,…Tabla 1,2,3…) incluyendo titulo y pie de texto. Referenciar dentro del texto su ubicación. Cuando se trate de fotografías o diapositivas, deberá quedar claramente señalado en el dorso o en el borde, el número de la figura o gráfico, y el texto correspondiente a cada una de ellas escrito en hoja aparteo al final del texto del artículo. No serán aceptados dibujos o esquemas realizados a mano, incluidos entre texto, de escasa calidad gráfica, etc.

Los trabajos se remitirán a:

Dr. Ricardo Crespo
Acta Ortopédica Castellano-Manchega
Servicio de Traumatología. Hospital General "La Mancha Centro"
Av. Constitución, 3. Alcázar de San Juan. 13600 Ciudad Real.
Correo electrónico: rcrespo@sescam.jccm.es

El equipo editorial no se hace responsable de los datos y conclusiones de los artículos ni de las opiniones personales de los autores. Se reserva el derecho de publicar únicamente aquellos artículos que hayan sido seleccionados, devolviendo los originales que no se vayan a utilizar. Los artículos publicados quedarán en propiedad de la Dirección Editorial. No podrán volver a ser editados en otras publicaciones sin el permiso expreso y escrito de la misma.

Número 7. Año 2007

Acta Ortopédica Castellano-Manchega

SUMARIO

ORIGINALES

Fracturas de diáfisis humeral.
Nuestra experiencia con el clavo intramedular fixion. Dorado B. 1

Complicaciones del enclavado endomedular
en las fracturas de cadera. Carrasco C 7

Tratamiento de las fracturas periprotésicas de fémur
mediante enclavado intramedular retrógrado. R. Parrón 11

Sistema de halo tracción modificado. Díez Ulloa 16

Fracturas de radio distal.
Complicaciones de los fijadores externos. Escribano LC 20

CASOS CLÍNICOS

Osteosíntesis diferida de una fractura de hueso grande. Gamero R 25

Problemas ortopédicos en la picnodisostosis. Parrón R. 28

Tratamiento del osteoma osteoide mediante termoablación
por radiofrecuencia guiada por TAC. G. Pérez Almenares. 31

Fractura intrarticular bilateral de calcáneo en el niño.
A propósito de un caso y revisión de la literatura. Martínez-Castroverde J 35

REVISIÓN

Autoinjerto vs aloinjerto osteotendinoso en
cirugía reconstructiva de la rodilla. Navarro P 40

XVI CONGRESO CASTELLANO MANCHEGO DE CIRUGÍA ORTOPÉDICA Y TRAUMATOLOGÍA

Cuenca 21 y 22 de junio de 2007

- Estado actual y tendencias en revisiones protésicas de cadera
- Lesiones capsulo-ligamentosas e inestabilidad de hombro
- Comunicaciones libres

FRACTURAS DE DIÁFISIS HUMERAL. NUESTRA EXPERIENCIA CON EL CLAVO INTRAMEDULAR FIXION

B. Dorado Pérez, L.C. Escribano Rueda, R. Gamero Donis, F. Iglesias Guisado, R. Box Gómez

Servicio de Traumatología. Hospital Nª Srª del Prado. Talavera de la Reina.

RESUMEN:

El objetivo de este trabajo es evaluar los resultados obtenidos en la síntesis intramedular de las fracturas de diáfisis humeral con el clavo expansible Fixion. Hemos tratado 15 casos de fracturas de diáfisis de húmero. El seguimiento medio ha sido de 9.5 meses. La edad media de la serie fue de 72.3 años.

Los resultados funcionales han sido valorados según la escala de Constant, obteniendo 12 casos excelentes y buenos. Los resultados radiológicos se evaluaron mediante el tiempo necesario para la formación de callo óseo, observándose en 10 casos antes de las 5 semanas, en 4 casos entre las 6- 8 semanas y 1 caso de pseudoartrosis. Existieron complicaciones en 2 pacientes siendo pseudoartrosis y la protusión proximal del clavo. Concluimos que el clavo intramedular expansible Fixion es una opción terapeútica válida en el tratamiento de las fracturas diafisarias de húmero, siendo una técnica sencilla y de fácil instrumentación.

PALABRAS CLAVE:

Fractura húmero, diáfisis, osteosintesis intramedular, clavo expansible.

Correspondencia:
Beatriz Dorado Pérez
C/ Castilla y León nº 5 Bajo A
Madrid 28939. Arroyomolinos

INTRODUCCIÓN

Las fracturas de diáfisis de húmero constituyen el 1% de todas las fracturas (1,2). Generalmente están producidas por traumatismos directos aunque en algunos casos se producen por traumatismos indirectos provocados por movimientos de rotación. Se localizan de forma similar en tercio proximal, medio y distal, siendo en la primera la lesión del nervio axilar la complicación neurológica más frecuente y en las dos últimas la lesión del nervio radial. Existe poca incidencia de lesiones vasculares asociadas a este tipo de fracturas. El tratamiento clásico ha sido siempre conservador (1,2,3,4,5,6) y dentro de éste las férulas funcionales, es el más comúnmente aceptado. Actualmente se considera que el tratamiento conservador de las fracturas diafisarias de húmero aporta resultados excelentes en la mayoría de los casos (7) pero no está exento de desventajas como son la necesidad de largos períodos de inmovilización, los riesgos de rigidez articular tanto en hombro como en codo y el difícil control de desviaciones angulares, axiales y rotacionales.

Como alternativa surgen diferentes dispositivos de fijación, como las placas de compresión, los clavos intramedulares o la fijación externa.

La síntesis con clavo intramedular expansible es una técnica con buenos resultados funcionales que varían entre un 87.5-100% según la bibliografía consultada (3,8,9,10,11,12,12,14,15,16,21). El clavo intramedular Fixion es un cilindro de presión sellado que contiene una válvula unidireccional en el extremo proximal y que presenta cuatro barras longitudinales de acero conectadas con una fina membrana de acero. Adopta forma en reloj de arena al producirse la expansión en el interior del canal medular. Como ventajas hay que destacar que no necesita fresado ni encerrojado, se necesita una mínima

invasión y las técnicas de inserción y extracción son sencillas. El objetivo de este estudio es analizar los resultados obtenidos en el tratamiento de fracturas de diáfisis humeral mediante síntesis intramedular con el clavo expansible Fixion y su validez terapeútica en el tratamiento de dichas fracturas.

MATERIAL Y MÉTODO

Hemos realizada un estudio retrospectivo de las fracturas de diáfisis de húmero tratadas en nuestro hospital mediante el clavo intramedular expansible Fixion, en el período comprendido entre marzo de 2003 y mayo 2004, encontrando 15 pacientes. De éstos, 10 fueron mujeres y 5 varones, con una edad media de 72.3 (29-86 años). El seguimiento medio de la serie fue de 9.5 meses (5-14 meses). El miembro afecto fue el derecho en 9 casos (60%) y el izquierdo en 6 casos (40%). Se trataba de fracturas cerradas en 14 casos (93.3%) y abierta grado I en un caso (6.6%). La causa fue traumática en 13 pacientes (86.6%) y atraumática en 2 pacientes (13.3%), uno por fractura osteoporótica y el otro por enfermedad de Paget ósea. La clasificación de las fracturas se realizó según el trazo de fractura, siendo transversas en 6 casos (40%) y de trazo espiroideo en 9 casos (60%). Hemos utilizado la vía anterógrada en todos los casos para su inserción. El tamaño de la incisión fue menos de 5 centímetros en 14 casos (93.3%) y entre 5-10 centímetros en un caso (6.6%). Se utilizó el bloqueo proximal en un caso (6.6%) debido a que el trazo de fractura alcanzaba el tercio proximal de la diáfisis humeral. El tiempo quirúrgico fue inferior a 60 minutos en 14 casos (93.3%) y entre 60-90 minutos en un caso (6.6%). El tiempo de fluoroscopia utilizado fue inferior a 30 segundos en 13 casos (86.6%) y entre 30-60 segundos en 2 casos (13.3%). La estancia media hospitalaria fue de 6.8 días (4-11días) de los cuales el tiempo medio de estancia postquirúrgica fue de 2.92 días (1-7días).

RESULTADOS

Los resultados radiológicos los hemos valorado en función del tiempo de aparición de callo óseo, siendo visible a las 4 semanas en 6 casos (40%), en 4 casos a las 5 semanas (26.6%), a las 6 semanas en 3 casos (20%) y a las 8 semanas en 1 caso (6.6%). Por lo tanto en tiempo medio fue de 4.6 semanas. Hemos registrado un caso de retardo de consolidación.

Los resultados funcionales han sido evaluados mediante la escala de Constant obteniendo 4 casos (26.6%) y 8 casos (53.3%) respectivamente de resultados excelentes- buenos.

Existieron complicaciones en 2 casos (13.3 %), entre las que se encuentran 1 caso de pseudoartrosis y 1 caso de protusión proximal del clavo.

DISCUSION Y CONCLUSIONES

Clásicamente se ha considerado que el tratamiento de elección de las fracturas de diáfisis humeral era conservador (1,2,3,4,5,6). Los primeros métodos de tratamiento consistían en la inmovilización de la extremidad al tronco mediante fajas o cabestrillos (1), lo cual ofrecía un mal control del alineamiento. Posteriormente surgió el yeso colgante (1,2) que controlaba mejor la alineación pero presentaba las desventajas de inmovilizar el codo y el riesgo de distracción excesiva. Con Sarmiento (1977) comenzaron las inmovilizaciones funcionales mediante ortesis plásticas y tiras ajustables, apoyándose en la gravedad como asistente en la corrección (1,2,6,7).

El tratamiento cerrado tiene resultados excelentes en la gran mayoría de los casos. Balfour en su serie de 92 pacientes encuentra un caso de pseudoartrosis y 5 casos de angulación en varo mayor de 20 grados. Todos con buena recuperación de la función del hombro y codo en 4 meses (1). Zagorski estudió 170 casos con un porcentaje de pseudoartrosis de 1.8% y una angulación media de 5º en varo o valgo y de 3º en anteroposterior (1).

En cuanto al tratamiento con ortesis funcionales de Sarmiento, Koch estudió 67 pacientes con fracturas diafisarias humerales, obteniendo un porcentaje de 87% de curaciones en un tiempo medio de 10 semanas con una tasa de pseudoartrosis de 13.4%. Resultados excelentes en un 95% de los casos (6).

Rangger observó los resultados obtenidos con la aplicación inmediata de Brace, con resultados de consolidación en el 95- 100% de los casos, en un tiempo medio de 8- 10 semanas (7). Destaca el inconveniente de las frecuentes revisiones de la ortesis que este tratamiento precisa.

Wallny compara 89 pacientes tratados con tratamiento conservador y quirúrgico, informando de una mejor función en los tratados conservadoramente (5).

Posteriormente fueron apareciendo dispositivos de síntesis que han hecho del

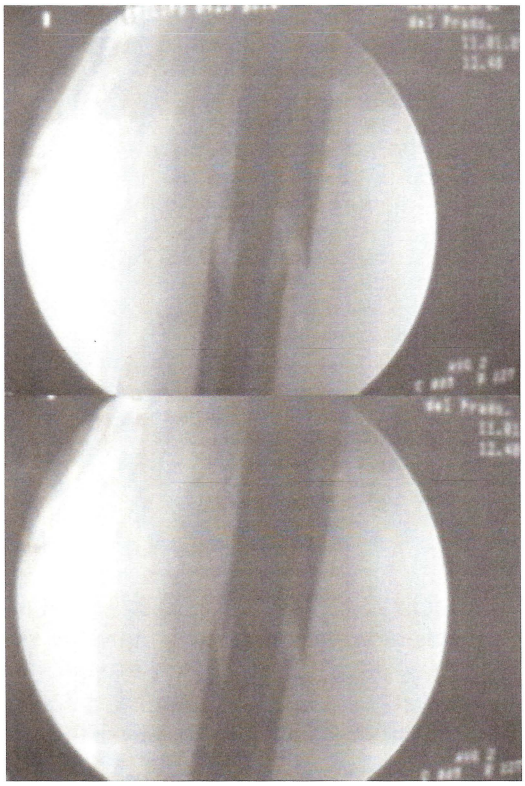

Figura 1: Control radioscópico de la osteosíntesis

tratamiento quirúrgico el de elección en algunos casos(1,2,4,7,17). Existen indicaciones absolutas y relativas para dicho tratamiento como son:

- Incapacidad para mantener la alineación de la fractura con ortesis funcional.
- Angulación > 15 grados
- Incumplimiento del uso o intolerancia a la ortesis
- Lesiones múltiples (politraumatismos)
- Lesión de médula espinar
- Lesión de extremidad inferior que impide la carga de peso
- Lesión que exige encajamiento prolongado
- Fractura patológica
- Fractura ipsilateral de cúbito y radio ("codo flotante")
- Fractura de húmero bilateral
- Lesión de arteria braquial
- Parálisis del plexo braquial
- Fractura segmentaria

Pero la necesidad de movilización precoz en determinados pacientes ha hecho que estas indicaciones se amplíen.

Como métodos de síntesis podemos encontrar:

-placas de compresión, que ofrecen una buena estabilización con alta tasa de consolidación. Sus resultados están bien documentados (1,2,4,18,19) y tienen amplia aplicabilidad, pudiéndose utilizar en cualquier tipo de fractura. Livani no registra en su serie ninguna complicación intraoperatoria, con unos resultados funcionales excelentes y un tiempo medio de 8- 12 semanas para la consolidación ósea (18). El mayor inconveniente es que exige una amplia disección de partes blandas con mayor duración de tiempo quirúrgico y pérdida sanguínea. Las complicaciones más frecuentes son la infección (0- 6%) la mayoría asociadas a fracturas abiertas y la parálisis radial iatrogénica (0- 5%) que suele ser transitoria (1,2,19). Se encuentra pseudoartrosis en un 0- 7% de los casos.

El tratamiento con placas de compresión se prefiere en casos de parálisis del plexo braquial, parálisis radial o cuando se interviene por desviación.

- clavo intramedular, que mantiene la alineación y estabiliza igualmente. Hay clavos flexibles como los de Ender, Hacketchal o los de Rush, con menor estabilidad rotacional siendo una síntesis menos rígida. Los clavos encerrojados, como el clavo de Marchetti- Vicenzi, Russell- Taylor, UFN, MDN y otros, aportan una mayor estabilidad axial y rotacional con el inconveniente de que suponen una síntesis más rígida. El clavo de Seidel fue el primero descrito. Presentaba problemas con el cerrojo distal y el inconveniente de que solo existía en un tamaño. Actualmente hay gran disponibilidad de tamaños por lo que en muchos casos no es necesario realizar fresado de la cavidad medular.

Diversos autores han realizado estudios comparativos entre la estabilización quirúrgica con placa DCP y clavo intramedular encerrojado. Rodríguez-Merchán realizó un estudio de 20 pacientes tratados con placas de compresión y 20 pacientes con clavos flexibles Hackethal. No encontró diferencias en cuanto al resultado radiológico ni funcional (1). Kesemenli presenta una serie de 60 pacientes encontrando el mismo tiempo necesario para la curación con ambos tratamientos. La lesión del nervio radial fue más frecuente en los pacientes tratados con DCP y la pseudoartrosis en los tratados con síntesis intramedular (19).

Se prefiere la síntesis con clavo intramedular en los politraumatizados, en fracturas patológicas y en pacientes con mala calidad ósea (1,2,3).

-fijación externa, que la mayoría de los autores reservan para fracturas abiertas severas.

La necesidad de bloqueo proximal y distal en la síntesis intramedular plantea un problema cuando se trata de pacientes con mala calidad ósea en los que las corticales no ofrecen la seguridad suficiente para un encerrojado estable. Pero en estos casos, en los que el tratamiento conservador supone una importante limitación funcional, son el tratamiento de elección, ya que la síntesis con placa de compresión tampoco es una buena opción terapeútica (1,2,3).

El clavo intramedular Fixion ofrece estabilidad axial y rotacional sin necesidad de bloqueos con una síntesis flexible (3,8,9,10,12,13,15,18,21,22).
Se trata de un cilindro de presión sellado con una válvula unidireccional proximal que consta de cuatro barras longitudinales de acero conectadas por una fina membrana del mismo material. Existe la posibilidad de bloqueo para fracturas muy proximales o muy distales, que dependería del método de introducción, anterógrado o retrógrado. Presenta tres tipos de bloqueos posibles: lateral dinámico, lateral estático o anteroposterior. Su inserción se puede hacer anterógrada o retrógrada dependiendo de la localización del foco de fractura y de la tolerancia por parte del paciente al decúbito prono en caso de que esto fuera necesario. Para la elección del clavo existen unas plantillas con las que calcularemos la longitud y el diámetro del clavo. Se recomienda que la síntesis alcance al menos 5 cm a cada lado del foco de fractura para una adecuada estabilidad. El diámetro lo mediremos en el istmo humeral, en las proyecciones radiográficas anteroposterior y lateral. Una vez introducido en canal medular, se procede al inflado del clavo con solución salina isotónica al 0.9% bajo control fluoroscópico hasta una presión máxima de 70 mm Hg. El clavo alcanza un diámetro de 65% superior al diámetro previo. Según algunos estudios realizados es en este proceso de inflado podría, cuando se trate de clavos de pequeño diámetro, producirse fugas a través del lugar de inserción o a través del foco de fractura, provocando una disminución de presión dentro del canal medular (20).
Las ventajas que ofrece la síntesis con el clavo Fixion son: no necesita fresado del canal medular, no necesita encerrojado,

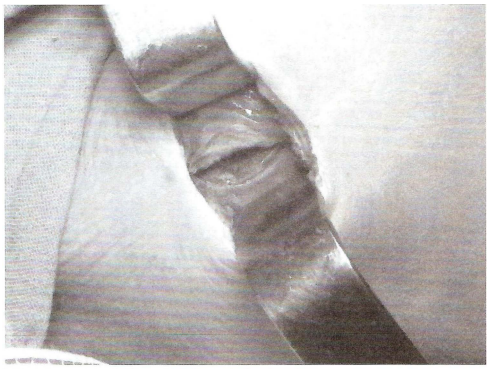
Figura 2: Abordaje quirúrgico

acorta el tiempo quirúrgico y de escopia, mínima invasión, fácil inserción y extracción. En el postoperatorio inmediato se le permite al paciente comenzar la movilidad pasiva y activa del hombro, sin necesidad de inmovilización, evitando movimientos rotacionales. En nuestra serie se utilizó la vía anterógrada en todos los casos para la inserción del clavo, a diferencia de otros autores que consideran la lesión del manguito rotador una complicación frecuente en este tipo de abordaje. En este trabajo no hemos encontrado ninguna limitación en la movilidad del hombro como demuestran los resultados funcionales finales. El tamaño de la incisión fue menos de 5 centímetros en 14 casos (93.3%) y entre 5-10 centímetros en un caso (6.6%) similar al trabajo de Blumberg (11) que registra en su serie una media de 2-4 centímetros de incisión.
El tiempo quirúrgico medio fue de 50.6 minutos, siendo inferior a 60 minutos en 14 casos (93.3%) y entre 60- 90 minutos en un caso (6.6%); mientras que el tiempo de fluoroscopia medio utilizado fue 35 segundos, siendo inferior a 30 segundos en 13 casos (86.6%) y entre 30- 60 segundos en 2 casos (13.3%). Dichos tiempos son comparables a los de otros autores. Franck (3) registra un tiempo quirúrgico medio de 35 minutos y un tiempo medio de fluoroscopia de 1.5 minutos. Blumberg (11) un tiempo quirúrgico medio de 32.7 minutos y un tiempo de fluoroscopia de 4.07 minutos. Steinberg (8) 56.4 min de tiempo quirúrgico y 4.45 de fluoroscopia. Jovanovic (22) un tiempo quirúrgico de 30 minutos. Sin embargo, Dean (9) presenta un tiempo quirúrgico medio de 90 minutos.
La estancia media hospitalaria fue de 6.8 días (4-11días) de los cuales el tiempo medio de estancia postquirúrgica fue de 2.92 días (1-7días),

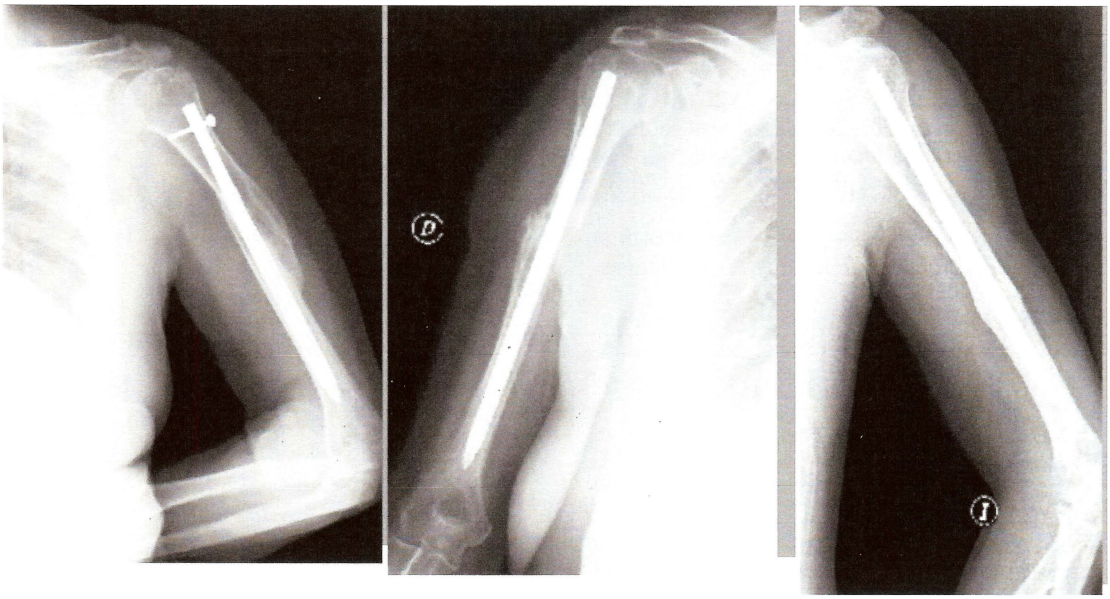

Figura 3: Controles radiológicos

Hemos utilizado la escala de Constant, para la valoración de los resultados funcionales. Esta escala valora la función del hombro mediante los parámetros de dolor, movilidad corriente, movilidad activa y potencia. Se considera un resultado excelente cuando el resultado se encuentra por encima de los 80 puntos, bueno entre los 65 y 79 puntos, regular entre 50 y 64 puntos y malo cuando está por debajo de los 50 puntos. En nuestra serie tenemos 12 casos de resultados excelentes y buenos (79.9%) y 3 casos (20%) regulares. No hemos tenido ningún resultado malo. El valor medio fue por lo tanto de 78 puntos.
La valoración radiológica se realizó en función del tiempo de aparición de callo óseo en los estudios radiológicos de control. En nuestro caso fue un tiempo medio de 4.8 semanas, observándose en 10 casos (66.6%) antes de las 5 semanas, en 4 casos (26.6%) entre las 6- 8 semanas y 1 caso (6.6%) de pseudoartrosis. Franck (3) observa la estabilidad del foco de fractura en un tiempo medio de 16 semanas. Dean (9) describe una curación clínica en un tiempo de 9 semanas y Shasha (12) la aparición de callo óseo en 8- 10 semanas.

Con el estudio realizado y los resultados obtenidos podemos decir que en el tratamiento de las fracturas diafisarias de húmero sigue siendo de elección el tratamiento conservador ya que aporta excelentes resultados funcionales y radiológicos sin riesgos iatrogénicos. Según avanzan los métodos de osteosíntesis surgen nuevas opciones terapeúticas que con mínimos riesgos quirúrgicos evitan la necesidad de incómodos periodos de inmovilización y frecuentes revisiones en consultas externas, sobre todo en pacientes de edad avanzada en los que la eliminación de un miembro útil supone una gran discapacidad. Dentro de este grupo de pacientes parece que la síntesis intramedular ofrece mayores ventajas. El clavo expansible Fixion, además, por su sencillo sistema de bloqueo mediante la expansión de su diámetro, reduce las dificultades en el cerrojo tanto proximal como distal, disminuyendo el tiempo quirúrgico y de escopia y aportando estabilidad axial y rotacional.
Para concluir, aunque creemos que se trata de una serie corta y con escaso seguimiento que precisa de nuevos estudios para extraer resultados concluyentes, nos parece una síntesis intramedular de técnica sencilla con unos resultados iniciales prometedores.

BIBLIOGRAFÍA:

1. Rockwood & Green`s. Fracturas en el adulto. Vol 2. 2003
2. Rüedi, T.P. Principios de la AO en el tratamiento de las fracturas. 2003
3. Franck, W. Expandable nail system for osteoporotic humeral shaft fractures: preliminary results. J Trauma. Vol 54 (6). June 2003: 1152- 1158.

4. Dykes. Operative treatment of humeral shaft fractures: plates versus nails. Techniques in shoulder & elbow surgery. 2 (3): 194- 209, september 2001.
5. Wallny, T. Comparative results of bracing and interlocking nailing in the treatment of humeral shaft fractures. Orthopade. 25(3): 216- 22, Jun 1996.
6. Koch, PP. The results of functional Sarmiento bracing of humeral shaft fractures. Chirurg. 68(11): 1132- 6. Nov 1997.
7. Rangger. Inmediate application of fracture Braces in humeral shaft fractures. J Trauma, Vol 46. April 1999. 732- 735.
8. Steinberg, L. Role of Fixion nail in the management of acute traumatic diaphyseal humeral fractures.
9. Dean, G. Intramedullary fixation of humeral shaft fractures using an inflatable nail.
10. Edgar Nieto, A. Clavo intramedular Fixion, un sistema de clavo intramedular expansible autobloqueante. La experiencia preliminar en once fracturas de huesos largos tratados entre Marzo y Agosto del 2000. Unidad de Ortopedia y Traumatología de la Universidad de Los Andes, Venezuela. Dec 2000.
11. Blumberg, N. Preliminary clinical results of the fixation of long bone fractures by the inflatable intramedullar nail. Israel Orthopedic Association. Jan 2001.
12. Shasha, N. The Fixion IMN: a unique self-locking intramedullary nailing system. Design and in vivo experience. Orthopedic Surgery B, Israel. Mayo 2000.
13. Tauber, M. Fixion IM nail, an innovative inflatable self- locking intramedullary nailing system for fractures of the long bones. 2001.
14. Humeral intramedullary nailing using the Fixion IM nailing system. Case report summary.
15. Ascherl, R. Fixion IM nail, an inflatable self-locking intramedullary nailing system: the experience with 54 cases of long bone fractures treated with a new biomechanical concept of fixation. Deparment of Orthopedics, Germany. June 2000.
16. Blumberg, N. The role of the Fixion intramedullary nail system in the stabilization of humeral Pathological Fractures. Orthopedic Surgery B, Israel. June 2001.
17. Kessler, SB. Intramedullary nailing of the humerus as an alternative to conservative therapy and to plate osteosynthesis. Aktuelle Traumato.23 Suppl 1: 36- 41. Jul 1993.
18. Livani, B. Bridging plate osteosynthesis of humeral shaft fractures. Injury. 35 (3): 327-8. Mar 2004.
19. Kesemenli, CC. Comparison between the results of intramedullary nailing and compression plate fixation in the treatment of humerus fractures. Chir Organi Mov. 87 (3): 163- 8. Jul- Sep 2002.
20. Fixion IM nailing system. Biomechanical properties.
21. Izquierdo, F. Fracturas diafisarias de húmero, fémur y tibia tratadas con sistema de enclavado endomedular expansible Fixion. Serie clínica de Hospital Universitario de Los Andes, Mérida. Diciembre 2001.
22. Jovanovic, A. Fixion nails for humeral fractures. Injury. Jan 2004

COMPLICACIONES DEL ENCLAVADO ENDOMEDULAR EN LAS FRACTURAS DE CADERA.

Consolación Carrasco, Ricardo Crespo
Servicio de Traumatología. Hospital "La Mancha Centro". Alcázar de San Juan

RESUMEN:

El enclavado femoral proximal es un sistema de fijación para el tratamiento de las fracturas de la región trocantérica del fémur. Su diseño debe permitir una movilización precoz y una recuperación funcional rápida. Debe ser lo suficientemente estable para evitar complicaciones técnicas como el desplazamiento secundario de la fractura. Revisamos las complicaciones de una serie de fracturas de cadera tratadas con enclavado endomedular

PALABRAS CLAVE:

Fractura trocantérica cadera, fémur proximal, enclavado endomedular, complicaciones.

Correspondencia:

Dr. Ricardo Crespo
Servicio Traumatología
Hospital "La Mancha Centro"
Av. Constitución, 3
13600 Alcázar de San Juan
rcrespo@sescam.jccm.es

INTRODUCCIÓN:

La fractura de cadera representa una patología con una alta incidencia anual, fundamentalmente en el sector poblacional de edad mas avanzada. Este hecho determina una alta morbimortalidad con el gasto socioeconómico que esto implica.

Existen múltiples implantes quirúrgicos para resolver las fracturas extra e intracapsulares.

En el caso de las fracturas extracapsulares el implante elegido debe cumplir algunos requisitos: estabilizar la fractura con el menor número posible de complicaciones, para así retornar al paciente a su nivel funcional previo. Además el acto quirúrgico debe ser lo menos agresivo posible para evitar desestabilizar a estos pacientes que frecuentemente presentan pluripatología.

La osteosíntesis indicada en el caso de fracturas extracapsulares puede ser extramedular (tornillo placa deslizante) e intramedular como en el caso que nos ocupa. Existe controversia en cuanto a indicación de uno y otro sistema, dependiendo del trazo de fractura (pertrocantérea, subtrocanteria…). Los sistemas intra y extramedulares varían según series en la tasa de complicaciones (8,9) o en la estancia media, pero son similares en cuanto a mortalidad, movilidad o funcionalidad postoperatoria (10,11). Los sistemas intramedulares son los mas adecuados cuanto mayor es la inestabilidad de la fractura (8,10,11).

El grado de complicaciones en este tipo de fracturas es considerable y de ellas un número se puede achacar al diseño del implante. En este trabajo analizamos una serie de fracturas de cadera tratadas con un implante intramedular para fémur proximal (Intrasys™, Sulzer Orthopedics) haciendo especial hincapié en las complicaciones.

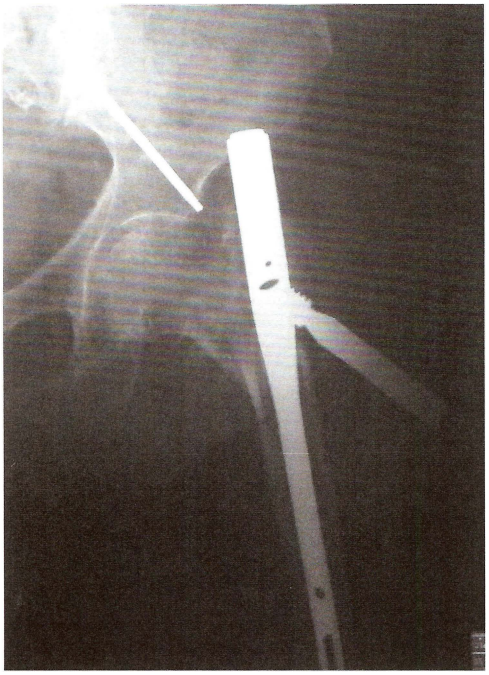

Figura 1: desensamblaje completo del sistema que obliga a su retirada

MATERIAL Y MÉTODOS

El clavo INTRASYS™ se compone de un clavo intramedular de una longitud total de 215 mm (corto) y tres longitudes mas en la versión larga (330, 380 y 400 mm). El diámetro proximal es de 17 mm, los diámetros distales son variables (10 – 13 mm) en la versión corta y un diámetro único de 11 mm en la versión larga. Es un clavo que permite la inserción sin fresado. Posee un tornillo deslizante cefálico de 12 mm y una aguja estabilizadora de 4 mm de diámetro.

La angulación cervicodiafisaria del clavo es variable (120-135º) y la angulación medial-lateral es de 4º, para así conseguir una adaptación más anatómica. Los bloqueos distales se practican a través de un agujero estático proximal y/o un agujero dinámico distal que es abierto para evitar el "efecto punta" con dolor a mitad de muslo y posibilidad de fractura a ese nivel.

El estudio incluye 68 pacientes con fractura extracapsular de fémur proximal tratados mediante clavo Intrasys™ en el Servicio de COT del Hospital La Mancha Centro desde noviembre 2001 hasta febrero 2004, el seguimiento varió de 3 meses a 2,5 años. Se perdieron quince pacientes para el seguimiento.

Las variables del estudio se refieren a la historia clínica (edad, sexo, mecanismo lesional, lesiones asociadas, antecedentes, estancia media y complicaciones) tipo de fractura (estabilidad) datos referidos al implante y a los controles radiológicos postoperatorios. Se consideraron muy importantes los datos referidos a la capacidad funcional.

RESULTADOS

La distribución por sexos es la siguiente: 31% hombres y 69% mujeres. La edad media fué de 59,5 (rango: 24-97) el mecanismo lesional es de baja energía en 63 pacientes y de alta energía en 5 de ellos. Se trataron 2 pacientes que presentaron fracturas patológicas, en un caso bilateral.

En 9 pacientes se detectaron lesiones asociadas, 2 de estos casos corresponden a pacientes politraumatizados.

De todos los pacientes estudiados solo el 16% carecía de antecedentes patológicos de interés. Padecían demencia 10 pacientes y enfermedades neurológicas (Parkinson, secuelas de ictus) 6 pacientes. Otras enfermedades destacadas son hipertensión arterial y diabetes en 11 casos.

La mitad de los pacientes presentaba una deambulación autónoma preoperatoria, sin embargo posoperatoriamente sólo lo consiguieron el 22%. El 8,8% de los pacientes no caminaban antes de la fractura, este porcentaje ascendió al 28% después de la intervención. La estancia media fue de 9,78 días (rango: 3 – 53).

Las fracturas fueron en su mayoría (58%) subtrocantéreas aunque también se trataron fracturas pertrocantéreas e intertrocantéreas. Se emplearon 40 clavos cortos y 28 largos, la anulación cervicodiafisaria mas utilizada fue 125º.

COMPLICACIONES MÉDICAS

Se produjeron complicaciones en el 36% de los pacientes. Las principales fueron por orden de frecuencia: hemorragia digestiva alta, infección urinaria, neumonía, TVP…

Se transfundió al 13% de los pacientes una media de 2 concentrados de hematíes.

Hubo 8 exitus que representan el 13% de esta serie de pacientes.

COMPLICACIONES QUIRÚRGICAS

Se produjeron dos fracturas del cuello del fémur, uno de estos casos corresponde a un paciente parapléjico con fractura bilateral tras recibir fisioterapia que se descubrió el trazo de fractura durante el

postoperatorio no observándose desplazamiento durante la evolución.
Un caso de fractura diafisaria, 1 caso de *cutting out*, una infección profunda y 8 casos de exudación de la herida quirúrgica.

COMPLICACIONES RELATIVAS AL IMPLANTE
Se produjo un caso de protusión intrapélvica del tornillo cefálico, 3 casos de migración externa del tornillo y 2 desensamblajes del sistema clavo-tornillo.

REINTERVENCIONES
Ocho de los pacientes (17%) precisaron una nueva intervención. Las causas fueron: 1 caso con infección profunda que precisó desbridamiento quirúrgico; 3 casos de migración lateral del tornillo cefálico que precisaron retirada; 4 casos más por desplazamiento secundario de la fractura con desensamblaje del sistema.

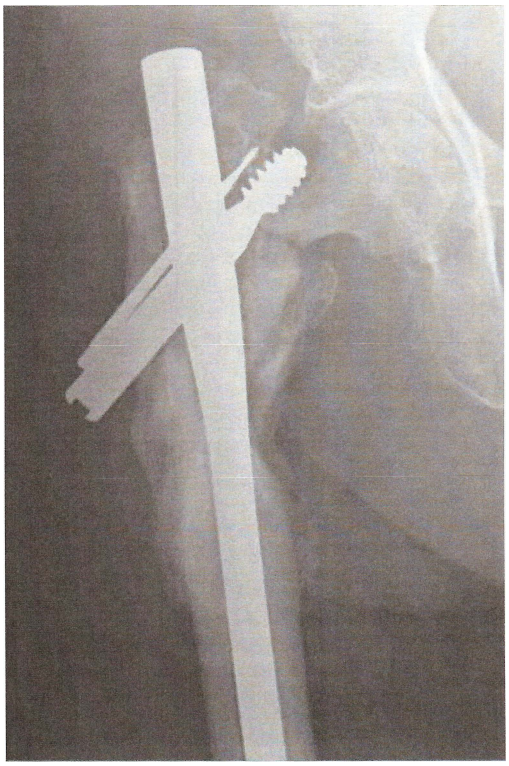

Figura 2: Migración lateral de los tornillos cefálicos con desplazamiento secundario de la fractura

DISCUSIÓN Y CONCLUSIONES :

En el año 2004 salió a la luz un metaanálisis Cochrane (7,9) que comparaba clavos intramedulares con tornillo-placa deslizante. Los resultados clínicos fueron similares pero la tasa de complicaciones era menor en el grupo de fijación con placas. Concluye tambien que las placas están mas indicadas en el tratamiento de las fracturas pertrocantéreas mientras que los clavos son mas útiles en trazos de oblicuidad inversa y subtrocantéreas, fracturas por tanto mas inestables.
En nuestra serie se produjo una tasa alta de complicaciones postoperatorias relacionadas con el diseño del implante (sobre todo desensamblaje y desplazamientos secundarios) que requirió reintervención con retirada del material e implante de una prótesis de cadera.
No se observó ninguna fractura diafisaria postoperatoria por debajo de la punta del clavo como era relativamente frecuente con los clavos Gamma de 1ª generación (2,11). Sólo se constató una fractura diafisaria al introducir un clavo. Según algunas series (1-6,11) esta complicación varía entre 3-6% sobre todo durante la curva de aprendizaje.
Como conclusión cabe destacar que se objetiva necesaria la reducción anatómica de la fractura, y seguir de forma cuidadosa todos los pasos de la técnica. El clavo elegido debe constar de un sistema que solidarice el tornillo cefálico al clavo para que se permita el deslizamiento y la compresión del foco de fractura pero se evite el desensamblaje del sistema.
El clavo femoral proximal es un buen sistema de fijación para el tratamiento de las fracturas de la región trocantérica del fémur, sobre todo para las de trazo inestable. Permite una recuperación funcional precoz. Es importante elegir bien el diseño del implante que vamos a emplear ya que las complicaciones relativas al mismo suponen una elevada tasa de morbimortalidad asociada.

BIBLIOGRAFÍA:

1. Boldi C, Seibert FJ. The proximal femoral nail. A minimal invasive treatment of instable proximal femoral fractures: a prospective study of 55 patients with a follow up of 15 months. Acta Orthop Scand 2003; 74: 53-8.

2. Butt M, Krikler J, Nafie S. Comparison of dynamic hip screw and gamma nail: a prospective, randomised, controlled trial. Injury 1995

3. Chevalley F, Gamba D. Gamma nail of pertrochanteric and subtrochanteric fractures: clinical results of a series of 63 consecutive cases. J Orthop Trauma 1997; 6: 412-5.

4. D.Bertrand I González-Busto Fracturas pertrocantéreas de fémur en el anciano: clavo Gamma y clavo PFN. Estudio comparativo. Rev. Ortop. Traumatologia 2004, vol.48 p22-30.

5. F Marqués. A León. C Mestre. J Ballester. E Cáceres Estudio prospectivo comparativo entre el clavo gamma trocantérico y el clavo femoral proximal AO (PFN) en el tratamiento de las fracturas trocantéricas inestables. Rev. Ortop. Traumatologia 2005 Vol 49. 36-41.

6. Flores L, Harrington I. The stability of interochanteric fractures treated with sliding hip screw. J Bone Joint Surg Br 1990; 72B: 37-40.

7. Gamma and other cephalocondylic intramedullary nails versus extramedullary implants for extracapsular hip fractures. Cochrane Database Syst Rev. 2004

8. Hardy D, Descamps P, Krallis P. Use of an intramedullary hip screw compared with a compresión hip screw with a plate for intertrochanteric femoral fractures. J Bone Joint Surg Am 1998; 80A: 618-30.

9. Parker M, Handoll H. Gamma and other cephalocondylic nails versus extramedullary implants for extracapsular hip fractures. The Cochrane Library 2001; volume (issue 1).

10. Parker M. Trochanteric hip fractures. Fixation failure commomer with femoral medialisation. Acta Orthop Scan 1996;68:329-32.

11. Valverde J, García A, Álvarez A. Complicaciones del clavo gamma corto. Rev Ortop Traumatol 1998; 42: 131-4.

TRATAMIENTO DE LAS FRACTURAS PERIPROTÉSICAS DEL FÉMUR MEDIANTE ENCLAVADO INTRAMEDULAR RETRÓGRADO.

Raúl Parrón Cambero, Felix Tomé Bermejo, Juan Antonio Herrera Molpeceres, José María Madruga Sanz, Andrés Barriga Martín

Servicio de Traumatología. Hospital Virgen de la Salud. Toledo.

RESUMEN:

Objetivos; Valorar los resultados radiológicos y funcionales tras la estabilización de fracturas periprotésicas de fémur distal mediante clavo intramedular acerrojado retrogrado y comparar los resultados con otras series de la literatura así como con otros métodos de tratamiento.

PALABRAS CLAVE:

Fracturas periprotésicas de rodilla, clavo intramedular acerrojado retrogrado

Correspondencia:
Dr. Raúl Parrón
Servicio de Traumatología
Hospital Virgen de la Salud
Toledo

INTRODUCCIÓN

La incidencia de las fracturas periprotésicas de fémur distal sobre artroplastias de rodilla es baja, se estima una incidencia entre el 0.3 y 2.5 % (1,2). El tratamiento de este tipo de fracturas es controvertido. Cuando el componente protésico se encuentra estable se pueden realizar diferentes tipos de tratamiento sobre la fractura supracondilea sin actuar sobre el componente femoral. Se han utilizado tratamientos tanto quirúrgicos como conservadores sobre este tipo de fracturas con diferentes resultados.

El tratamiento de este tipo de fracturas ha experimentado una evolución importante en los últimos años. Si realizamos una revisión de la bibliografía podemos encontrar publicaciones en las cuales el tratamiento quirúrgico y el conservador en las fracturas desplazadas y/o conminutas de fémur distal obtenían resultados similares (1). Sin embargo publicaciones más recientes demuestran una menor incidencia de complicaciones y mejores resultados funcionales con el tratamiento quirúrgico en las fracturas desplazadas periprotésicas de fémur distal mediante el uso tanto de clavos intramedulares como de placas anatómicas con inserción mínimamente invasiva (LISS) (3,4).

Entre las complicaciones potenciales de este tipo de fracturas encontramos las consolidaciones viciosas y las rigideces postraumaticas por lo que el tratamiento quirúrgico debe promover la movilización precoz y la correcta reducción. El uso de este tipo de implantes tiene la ventaja potencial de realizar una estabilización adecuada con un mínimo daño sobre los tejidos blandos para comenzar una rápida movilización.

El propósito de nuestro estudio es presentar nuestros resultados sobre fracturas periprotésicas de fémur distal

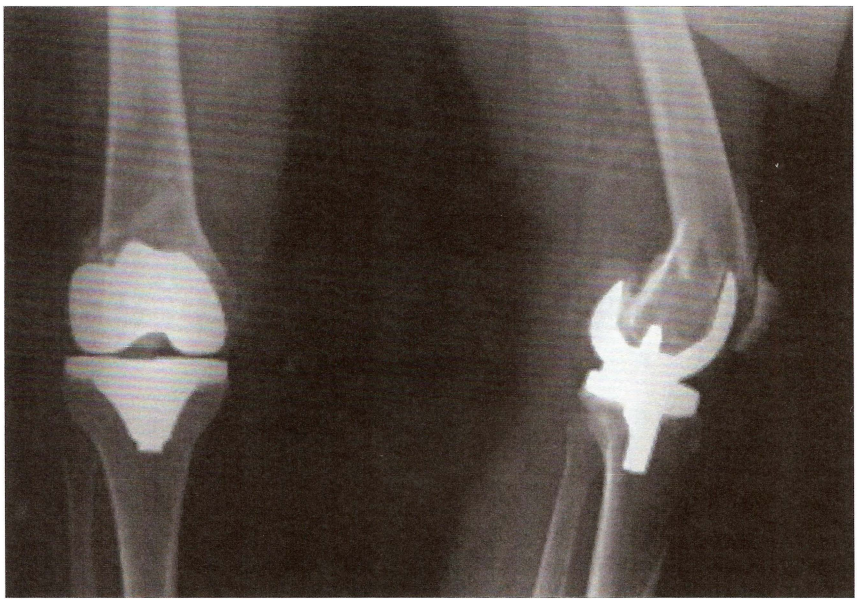

Figura 1: Fractura periprotésica desplazada de fémur distal. Obsérvese la osteotomía anterior excesiva que debilita la cortical anterior.

mediante el uso de clavos acerrojados retrógrados.

MATERIAL Y MÉTODO

Se realizo un estudio retrospectivo sobre 12 pacientes que presentaron una fractura supracondilea periprotésica de fémur sobre una artroplastia primaria de rodilla tratados en el servicio de cirugía ortopédica y Traumatología del Hospital Virgen de la Salud (Toledo) desde Junio de 1999 hasta Febrero de 2006. El seguimiento medio fue de 14 meses, con un mínimo de 6 meses y un máximo de 24 meses.

Nuestra serie constaba de 11 mujeres (92 %) y un varón (8 %) con una edad media de 76.4 años (rango 69 - 84 años). El tipo de implante que portaban estos pacientes era no cementado en 8 pacientes y 4 implantes cementados. Los componentes permanecieron estables en el momento de la fractura. La indicación primaria de la prótesis de rodilla fue en todos nuestros pacientes gonartrosis, sin encontrar ninguna otra indicación protésica como la artritis reumatoide. El tiempo medio desde el implante primario hasta la fractura fue de 49.25 meses (media 3 meses - 18 años). Un total de 10 fracturas de las 12 del estudio la produjeron traumatismos de baja intensidad. Dos pacientes sufrieron un traumatismo de alta intensidad como resultado de accidente de tráfico

Todas las fracturas fueron clasificadas mediante la clasificación de Neer para fracturas de fémur distal (1). Esta clasificación divide las fracturas en tres tipos dependiendo del grado de desplazamiento. Dentro del tipo 1 encontramos aquellas fracturas con menos de 5 mm de desplazamiento o 5 grados de angulación. Las fracturas tipo 2 de esta clasificación se subdividen en 2 A cuando el desplazamiento de la diáfisis próximal se dirige en dirección medial y 2B cuando el desplazamiento es lateral. Las fracturas tipo 3 incluyen desplazamientos combinados con una conminución o un desplazamiento importante. En nuestro estudio encontramos cinco fracturas tipo 2, cuatro de ellas 2 A y una 2B, y siete fracturas tipo 3.

La técnica quirúrgica fue similar en todos los casos, con el paciente en decúbito supino, con rodilla en flexión sobre rodillo y abordaje parapatelar medial con entrada en la escotadura intercondilea. Se realizaba una reducción de la fractura guiado con control escópico y se estabilizaba la misma con clavo acerrojado retrogrado fresado M/DN (Zimmer) .

Durante el periodo postoperatorio los pacientes comenzaban una movilización de la rodilla al segundo día postquirúrgico usándose un programa de movilización pasiva y activa asistida. La carga de peso no se permitió hasta las 4-6 semanas de forma parcial, realizando carga total aproximadamente a las 16 semanas de la cirugía.

Todos los pacientes fueron revisados clínica y radiologicamente. El tiempo medio de seguimiento fue de 14 meses. Se consideró una correcta consolidación la evidencia radiológica de una fusión ósea con puente óseo en el foco de fractura.

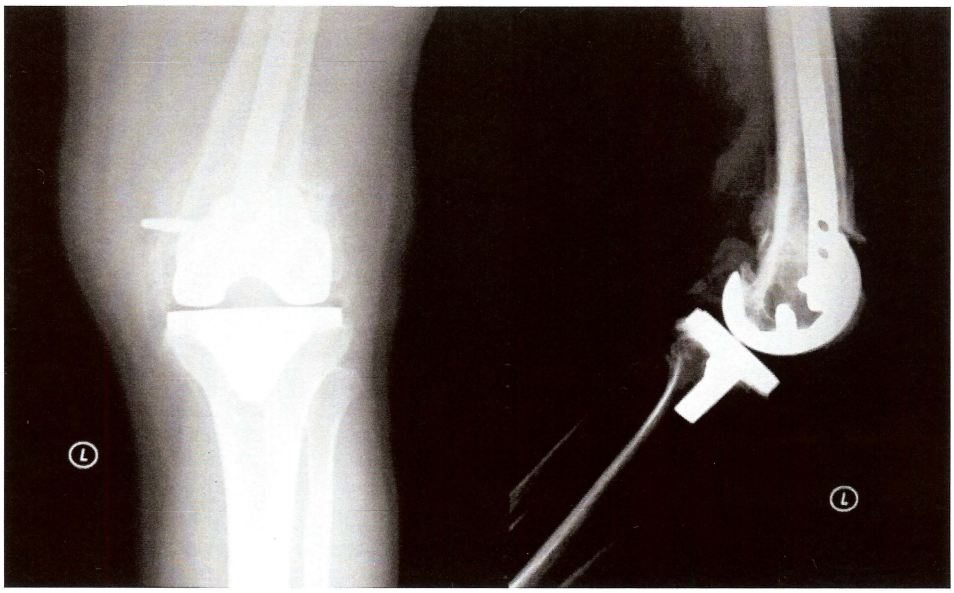

Figura 2: Control radiográfico a los 3 meses de la fractura observándose puente óseo a nivel de la fractura.

RESULTADOS

Se consiguió la consolidación clínica y radiológica en todos los pacientes, en un periodo medio de 15 semanas.

El tiempo quirúrgico medio fue de 105 minutos con un rango de 55-180 minutos.

La estancia hospitalaria media fue de 8 días con un mínimo de 6 días y un máximo de 13 días.

Se preciso transfusión durante el postoperatorio en ocho pacientes, con una media de 1.6 concentrados de hematies.

El arco de movilidad medio al alta fue de 5° / 70°, con un rango de 0-10 para la extensión y de 55-85 para la flexión.

Las complicaciones postoperatorias fueron un seroma postquirúrgico que preciso curas locales y drenaje del mismo. Se produjo un fallecimiento de uno de los pacientes de nuestro estudio por una neumonía intrahospitalaria. En 3 pacientes se produjo síndrome confusional agudo durante el ingreso. El resto de los pacientes no presentaron complicaciones significativas.

Entre las complicaciones a medio - largo plazo que encontramos fueron la existencia de una consolidación viciosa en 3 de los 10 pacientes. Dos pacientes sufrieron una consolidación en recurvatum de 15° que produjo un déficit de flexión de mas de 60°, el otro paciente sufrió una consolidación en valgo de 10° que no preciso tratamiento secundario. Ningún paciente de nuestro estudio presento pseudoartrosis ni retardo de consolidación. No tuvimos ninguna infección profunda que precisara la extracción del material de osteosíntesis. Dos pacientes fallecieron durante el seguimiento por factores no relacionados con el objeto de nuestro estudio.

DISCUSION Y CONCLUSIONES

Las fracturas periprotésicas de fémur distal son raras y su tratamiento ha sido controvertido especialmente en las fracturas desplazadas conminutas. Entre los factores de riesgo asociados para la aparición de este tipo de fractura se han encontrado la existencia de una osteotomía excesiva que debilita la cortical femoral anterior, la osteopenia y situaciones que conducen a la existencia de osteopenia como en artritis reumatoide o en uso de corticoides prolongados (2). La existencia de una osteotomía excesiva en la cortical anterior ha sido estudiado como un factor importante para la existencia de fracturas supracondileas (5,6). Tanto este factor como la existencia de osteoporosis importante son factores relacionados con la aparición de fracturas supracondileas (7). Dentro de la muestra de nuestro estudio observamos la alta incidencia de mujeres con elevada edad presuponiendo por tanto que la osteoporosis es uno de los factores más relacionados con la aparición de estas fracturas periprotésicas como la de cualquier otra fractura de baja intensidad en una paciente de elevada edad. En cuanto al factor de la osteotomía importante de la cortical anterior hemos observado que cinco de los pacientes estudiados bajo nuestra opinión subjetiva presentaban un osteotomía femoral anterior

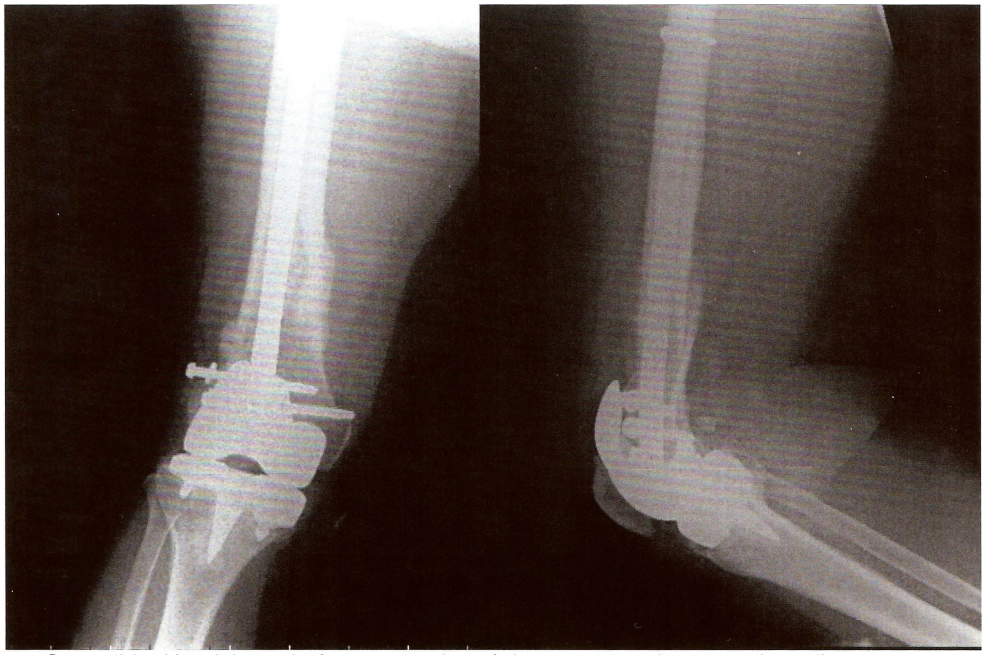

Figura 3: Consolidación viciosa de fractura periprotésica en valgo de 10 grados y ligero recurvatum.

excesiva, sin poder establecer medición objetiva del mismo. En nuestra opinión nos parece que el tratamiento de la osteoporosis en la población susceptible podría evitar junto a un corte femoral menos intenso que debilite la cortical anterior algunas de estas fracturas periprotésicas.

El objetivo principal del tratamiento de las fracturas supracondileas en presencia de una prótesis estable es la restauración del eje mecánico de la rodilla y mantener el rango articular indoloro del paciente. Cuando encontramos una prótesis estable y una fractura desplazada el tratamiento quirúrgico parece ser que es el más indicado. En presencia de un aflojamiento de los componentes deberemos realizar una revisión de los mismos con las prótesis adecuadas de rescate (8).

Para las fracturas mas estables sin desplazamiento o con un desplazamiento mínimo el tratamiento conservador se acepta generalmente con buenos resultados. En fracturas no desplazadas sobre pacientes colaboradores que toleren largos periodos de inmovilización el tratamiento no quirúrgico ha ofrecido resultados favorables en un 80% (9).

La evolución del tratamiento de las fracturas desplazadas periprotésicas de fémur distal nos indica que el tratamiento quirúrgico ha mejorado sus resultados con la evolución de nuevas técnicas. En 1994 Chen et al publicaron una revisión sobre las fracturas periprotésicas indicando que los resultados satisfactorios para este tipo de fracturas tratadas de forma conservadora era de un 67%, frente a un 61% de los pacientes tratados quirúrgicamente (1). En los dos grupos se mostraba un índice similar de complicaciones de hasta un 30% (infecciones, consolidaciones viciosas y pseudoartrosis).

Sin embargo estudios más recientes nos muestran mejores resultados con diferentes técnicas quirúrgicas. La mayoría de las series publicadas incluyen el uso de técnicas con reducción abierta y el uso de placas para la estabilización. Actualmente con el auge de las técnicas mínimamente invasivas se han publicado distintos trabajos con sistemas de fijación mínimamente invasivos (Less Invasive Stabilization System LISS) con resultados favorables (10,11). La filosofía de este tipo de sistemas es similar a la filosofía del enclavado intramedular con una técnica mínimamente invasiva. Los problemas de este tipo de placas son la dificultad técnica para aplicarlas ya que el cirujano debe estar muy familiarizado con este tipo de sistema y la necesidad de reducción previa a la fijación

El uso de clavos intramedulares para el tratamiento de este tipo de fracturas es relativamente reciente, en 1994 Mc Laren et al publicaron una serie de 7 fracturas periprotesicas con mejores resultados que los obtenidos con la reducción mediante reducción abierta y osteosíntesis con

placas (12). Otros autores han corroborado estos resultados con índices similares de buenos resultados (3,12,13).

Las ventajas de la fijación intramedular son preservar el hematoma de la fractura, su aplicación no precisa de una exposición extensa de tejidos blandos y proporcionar una buena estabilización de la fractura.

Nuestro estudio incluye un total de 12 pacientes tratados con clavo retrogrado sobre fracturas desplazadas de fémur con unos resultados en nuestra opinión satisfactorio similar a la de publicaciones previas (14). En todos nuestros pacientes la consolidación se produjo en menos de 4 meses, sin observarse fallos en la fijación que precisaran revisión de los mismos. Nuestros pacientes no presentaron complicaciones significativas, ni presentaron ninguna infección profunda postoperatoria.

En conclusión creemos que el uso de enclavados intramedulares retrógrados para el tratamiento de fracturas periprotésicas de fémur distal es una técnica que proporciona buenos resultados con un índice bajo de complicaciones.

BIBLIOGRAFÍA:

1. Chen F, Mont MA, Bachner. Managemente of ipsilateral supracondilar femur fractures following total knee arthoplasty. J Arthroplasty 9, 521-526. 1994.
2. Healy WL, Siliski JM, Incavo SJ. Operative treatment of distal femoral fractures proximal to total knee replacementes. J Bone Joint Surg (Am) 75, 27-34. 1993.
3. Althausen PL, Lee MA, Finkemeier CG, Meehan JP, Rodrigo JJ. Operative stabilization of supracondylar femur fractures above total knee artthoplasty; a comparison of four treatment methods. J Arthroplasty 18(7), 834-839. 2003.
4. Weber D, Pomeroy D.L., Schaper L.A., Badengausen W.E, Curry J.L., Smith M.W. et al. Supracondylar nailing of distal periprosthetic femoral fractures. International Orthopaedics (SICOT) 24, 33-35. 2000.
5. Lesh ML SD, Deol G ea. The consequences of anterior femoral notching in total knee arthroplasty, A biomechanical study. J Bone Joint Surg Am 82, 1096-1101. 2000.
6. Shawen SB, Belmont PJ Jr, Klemme WR, Topoleski LD, Xenos JS, Orchowski JR. Osteoporosis and anterior femoral notching in periprosthetic supracondylar femoral fractures: a biomechanical analysis. J Bone Joint Surg Am 85-A (1), 115-121. 2003.
7. Wang CJ, Wang JW, Weng LH et al. The effect of alendronate on bone mineral density in the distal part of the femur and proximal part of the tibia after total knee arthroplasty. J Bone Joint Surg Am 82, 2121-2126. 2003.
8. Su ET, DeWal H, Di Cesare PE. Periprosthetic femoral fractures above total knee replacement. J Am Acad Orthop Surg 12(1), 12-20. 2004.
9. Culp RW, Schmidt RG, Hanks G, et al. Supracondylar fracture of the femur folloving prosthetic knee arthoplasty. Clin Orthop 222, 212-222. 1987.
10. Hhon Gliatis, Panagiotis Megas, Panagiotopoulos Elias, Lambiris Elias. Midterm results of treatment vith a retrograde nail for supracondylar periprosthetic fractures of the femur following total knee arthoplasty. J Orthop Trauma 19 (3), 164-169. 2005.
11. Egol KA KK, Kummer FJ, Su ET, lesaka K, Bayer J, Di Cesare PE. Comparison of the LISS and a retrograde-inserted supracondylar intramedullary nail for fixation of a periprosthetic distal femur fracture proximal to a total knee arthroplasty. J Arthroplasty 17 (7), 876-881. 2002.
12. Mc Laren AC, Dupont JA, Schroeber DC. Open reduction internal fixation of supracondylar fractures above total knee arthroplasties using the intramedullary supracondylar rod. Clini Orthop 302, 194-198. 1994.
13. Roslton LR, Chist DJ, Halpern A, et al. Treatment of supracondylar fractures of the femur proximal to a total knee arthroplasty. A report of four cases. J Bone Joint Surg Am 77, 924-931. 1995.
14. Jhon Gliatis, Panagiotis Megas, Panagiotopoulos Elias, Lambiris Elias. Midterm results of treatment vith a retrograde nail for supracondylar periprosthetic fractures of the femur following total knee arthoplasty. J Orthop Trauma 19 (3), 164-169. 2005.

SISTEMA DE HALO TRACCIÓN MODIFICADO.

Máximo Alberto Díez Ulloa*, Carmen Álvarez Val*, David Blanco Pérez *, Enrique Fernández Peña*, Marta Coucheiro Failde**, Jorge González García *.
*Servicio de Traumatología y Cirugía Ortopédica. Complejo Hospitalario Universitario de Santiago. **Servicio de Traumatología y Cirugía Ortopédica. Hospital Virxe da Xunqueira. Cee. (A Coruña).

RESUMEN:

Objetivo: Evaluar una modificación a la técnica de halo-tracción diseñada para mejorar las condiciones del paciente. Material y métodos: Se presenta un estudio retrospectivo comparando la lordosis cervical (C2-C5 y C2-C6) y la cifosis local con halo-tracción en supino (tradicional) vs. semisentado (modificación), aplicada en el tratamiento conservador de fracturas cervicales inestables. Resultados: El sistema semisentado mantuvo mejor la lordosis C2-C5 a la semana y a las tres semanas en tracción (p=0,003 y p=0,001) y tambien la C2-C6 (p=0,03 y p=0,002). La tracción en decubito originó un cifosamiento del segmento lesionado (5/14). Conclusiones: El sistema de tracción que se propone mantiene mejor la lordosis cervical durante la tracción. La tolerancia del paciente a este sistema modificado es superior al clásico. La tracción lineal, en ocasiones, produce un cifosamiento de los segmentos lesionados.

PALABRAS CLAVE:

halo, tracción, lordosis, cifosis, trauma, fracturas cervicales inestables

Correspondencia:

Dr. Jorge González
Servicio Traumatología
Complejo Hospitalario Universitario
Satiago de Compostela

INTRODUCCIÓN:

La historia de la tracción cervical comienza con la utilización de los sistemas de fronda y compás cervical (Crutchfield, Gardner-Wells...). El sistema de halo tracción surge de la adaptación del aparato de Bloom para el tratamiento de fracturas faciales. Son Perry y Nickel (1) los que diseñaron y aplicaron por primera vez la fijación cervical con lo que ellos llamaron aparato de “halo tracción” (en casos de pacientes con poliomielitis y parálisis de los músculos cervicales con fusión de la columna cervical) en este momento no se sugiere su uso en otras circunstancias. El primero en emplearlo para un caso de fractura-luxación cervical es James (2) en 1960. En 1962, Thompson (3) publicó una serie de pacientes tratados con halo tracción en casos de lesión cervical con buenos resultados.

Desde entonces hasta la actualidad, apenas han existido modificaciones en el sistema de tracción, pero con el avance de las técnicas quirúrgicas a nivel cervical, se han limitado mucho sus indicaciones. Pero aún así, existen muchos pacientes subsidiarios del tratamiento conservador con halo tracción (4,5). El problema que se plantea es que, los pacientes tratados con el sistema de halo tracción en decúbito supino ven comprometidas la función respiratoria, la alimentación y el confort debido a su posición.

La otra idea que originó la hipótesis de trabajo es que es imposible mantener una línea curva ejerciendo tracción desde los extremos: la columna cervical sometida a tracción lineal sufre una alteración de la lordosis con una rectificación, que supone una tensión de distracción en las estructuras posteriores (músculos, ligamentos...) y posiblemente, otra tensión de compresión en las estructuras anteriores (carillas articulares, cuerpos, discos, ...) (6,7,8).

Por todo ello, se pensó que una postura semisentada mejoraría probablemente

estos problemas. Desde septiembre del año 1999 se empezó a utilizar en nuestro Servicio un sistema de halo tracción modificado en el que el paciente está semisentado con un fulcro amplio en la región posterior para curvar la dirección del vector de tracción progresivamente (figura 1).

El objetivo de este artículo es presentar este sistema distinto de tracción que intenta mejorar la situación del paciente. Las ventajas que se pretenden obtener son, por un lado mejorar el control visual del entorno, facilitar la alimentación, la mecánica respiratoria y los cuidados de enfermería; y por el otro la conservación de la lordosis cervical durante la tracción.

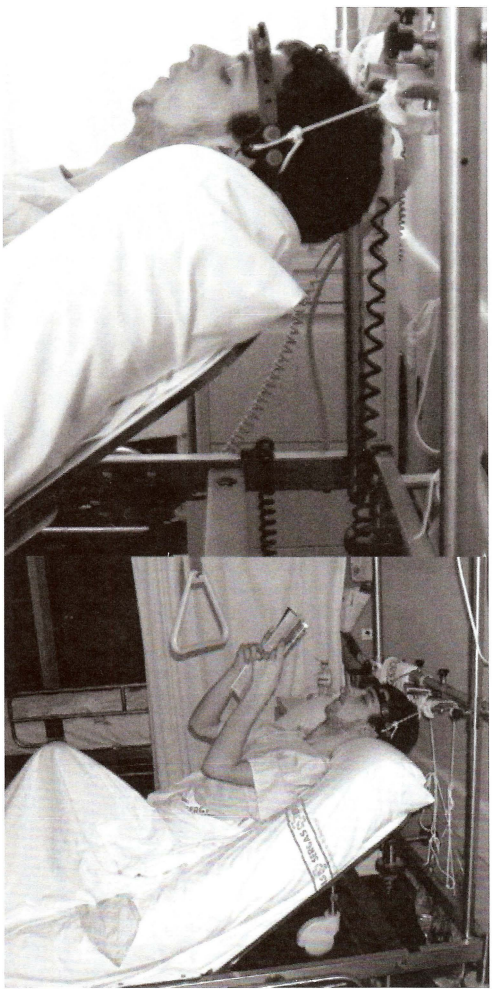

Figura 1 : Paciente con sistema de halo tracción modificado.

MATERIAL Y MÉTODOS

Se realiza un estudio retrospectivo de una serie de 54 pacientes con traumatismo cervical tratados conservadoramente mediante halo tracción y posterior chaleco. Las indicaciones fueron lesiones cervicales inestables, la mayoría fracturas tipo ahorcado con 3-6 mm de desplazamiento y fracturas-estallidos CFS 2-3 de Allen y Ferguson (9). En ningún caso presentaban clínica medular ya que en nuestro centro, los lesionados medulares se remiten al hospital de referencia (Hospital Juan Canalejo, A Coruña); en cuanto a lesiones radiculares no hubo ninguna salvo parestesias de menos de 48 horas de evolución. Se discutió la alternativa quirúrgica con el paciente que generalmente rechazó, máxime al estar neurológicamente estables. Se descartaron 9 pacientes (todos ellos previos a 1999) por la calidad de las imágenes radiológicas.

Se clasificaron los pacientes en dos grupos: a) sometidos al sistema de tracción lineal en decúbito (n=36) y b) tratados mediante el sistema de halo-tracción en semisedestación con fulcro lordosante (n=9). En ambos casos una vez diagnosticada la lesión se colocó la tracción (5-6 Kg.), se retensaron los tornillos del halo a las 48-72 horas y se reajustó la tracción según controles radiológicos semanales. El tiempo de tracción fue de tres semanas. Posteriormente, se colocó un chaleco que se mantuvo hasta los tres meses (10). La diferencia entre los dos sistemas es que en el sistema de tracción tradicional el paciente se mantiene en decúbito supino y en el sistema de halo tracción modificado que se propone el paciente está semisentado con un fulcro lordosante.

La edad media de la muestra fue de 36,7 años (mínimo 9 y máximo 82 años) con 26 hombres y 19 mujeres. En 27 casos la lesión era en C1 o C2 y los otros 18 fueron lesiones subaxiales.

Se midió la lordosis cervical al ingreso, a la semana, a las tres semanas con tracción (colocación del chaleco), a los tres meses (retirada del chaleco, consolidación ósea) y al año. Para ello, se midieron: a) el ángulo que forman una línea trazada por la cara posterior del cuerpo de C2 con la línea trazada por la cara posterior del cuerpo de C5; b) el ángulo que forma línea trazada por la cara posterior de C2 con la línea trazada por la cara posterior de C6; y c) la

cifosis local, mediante el ángulo que forma una línea trazada sobre el platillo superior de la vértebra sana craneal y el inferior de la vértebra sana caudal. Se valoró la modificación de la cifosis local durante la tracción.
Los datos fueron analizados con el sistema estadístico SPPS 10.0 con la prueba de ANOVA.

Figura 2: Radiografía de paciente sometido a tracción con el sistema tradicional

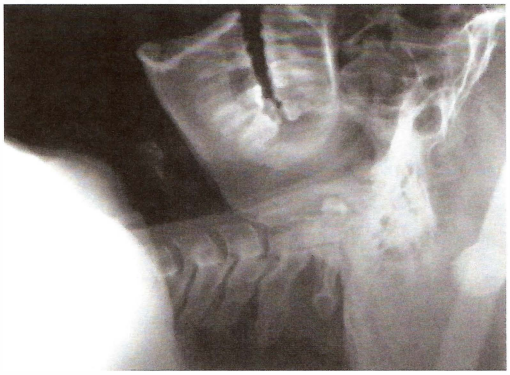

Figura 3: Paciente sometido a tracción con el sistema modificado.

RESULTADOS

Los resultados de los ángulos medidos a nivel C2-C5 muestran una mejor conservación de la lordosis (tabla 1) con el sistema modificado a la semana de tracción, y a las 3 semanas. Los datos obtenidos para el ángulo C2-C6 son equivalentes (tabla 2). A los tres meses y al año de seguimiento no se objetivaron diferencias entre el sistema tradicional y el modificado.
En los resultados de la cifosis local no se encontraron diferencias significativas pero cinco casos de la serie de tracción tradicional presentaron cifosamiento de la fractura situación que nunca se dio con la tracción modificada (tabla 3).

C2-C5	tradicional	Modificado	P
ingreso	11,61±7,47	11,5± 4,2	0,766
1sem	8,48± 6,35	19,25 ±6,07	0,003
3 sem	9,87±6,98	20,83± 6,85	0,001
3 mes	12± 7,72	11,16 ±7,16	0,8
1 año	11,68± 7,54	13 ±7,93	0,78

Tabla 1: ángulo C2-C5

C2-C6	tradicional	Modificado	P
ingreso	11,79±6,4	12,66± 6,8	0,97
1 sem	11,77± 9,1	23,25 ±9,35	0,03
3 sem	12,19± 8,54	25,6 ±8,59	0,002
3 mes	14,48± 9,34	12,2± 7,82	0,61
1 año	11,77± 6,5	3,5 ±11,6	0,059

Tabla 2: ángulo C2-C6

tradicional (n=14*)	modificado (n=4**)	P
2± 5	2	NS

Tabla 3: Corrección de la cifosis local, *5 cifosis, 3 no varían y 6 corrigen ; ** 2 C7 (no se ve T1) y 1 caso C5 que se colapsó y fue necesaria cirugía.

DISCUSIÓN Y CONCLUSIONES:

No se han encontrado referencias en la bibliografía sobre este aspecto del tratamiento en tracción. Creemos que el sistema de tracción modificado supone ventajas para el paciente que mejora su situación en relación al decúbito supino; con este nuevo sistema el cuello permanece en una situación más fisiológica durante la tracción como se demuestra con las mediciones realizadas (figuras 2 y 3). Por otro lado esta posición mejora la calidad de vida diaria del paciente durante la tracción; siendo ésta la principal ventaja (mecánica respiratoria, alimentación, relación social,...). Una vez colocado el halo-chaleco y liberada la tracción, las diferencias en la lordosis se igualan en ambos sistemas.
En el sistema modificado no aparece ningún caso de cifosamiento de fracturas (aunque la muestra es pequeña y quizás no significativa) lo que sí sucede con la tracción lineal en decúbito donde encontramos cinco casos de cifosamiento. Esto se podría explicar a través de la idea inicial de que la tracción lineal (aplicada

sobre una línea curva) supone distracción a nivel de la concavidad (estructuras cervicales posteriores) y compresión a nivel de la convexidad (estructuras columna cervical anterior).

El sistema modificado mantiene mejor la lordosis cervical durante la tracción que el sistema clásico; sin diferencias en la lordosis a los tres meses o al año de seguimiento;
La tracción lineal a veces ocasionó un cifosamiento en el área de lesión. Por otra parte no hubo diferencias en la corrección de la cifosis local;
La tolerancia por el paciente del sistema modificado es muy superior.

BIBLIOGRAFÍA:

1. Perry,J., and Nickel,V.L. : Total Cervical-Spine Fusion for Neck Paralysis. J Bone Joint Surg (A) 1959, 41:37.
2. James,J.I.P. (1960): Fracture Dislocation of cervical Spine. J Royal Coll Surg Ed 5 : 232.
3. Thompsom, Harral: The halo traction Apparatus. A method of External Splinting of the cervical Spine after Injury. J Bone Joint Surg (B) 1962 ,44. 655-661.
4. Jens R. Chapman y Sohail K. Mirza. Fracturas de la columna cervical superior. En: Rockwood & Green's Fractures of the adult. Tomo 2. 1325-1375. 5ªed. Marbán
5. Koivikko MP, Myllynen P,. Conservative and operative treatment in cervical burst fractures. Arch Orthop Trauma Surg. 2000; 120 (7-8) : 448-51.
6. Richter D, Latta LL, Milne EL. The stabilizing effects of different orthoses in the intact and unstable upper cervical spine: a cadaver study J Trauma. 2001;50(5):848-54.
7. Glaser JA, Myers MA. Cervical motion after adding a posterior pad to the halo vest. Am J Orthop. 2000;29(7): 557-62.
8. Stabilizing properties of the halo apparatus. Mirza SK, Moquin RR, Anderson PA. Spine. 1997 ; 22 (7) :727-33.
9. Allen BL, Ferguson RL, Lehmann TR,et al. A mechanistic classification of closed, indirect fractures and dislocations of the cervical spine. Spine 1982;7:1-27
10. Michel J. Botte, MD. Thomas P. Byrne. Halo Skeletal Fixation: Tecniques of Aplication and Prevention of Complications JAAOS 1996; 1: 44-53.

FRACTURAS DE RADIO DISTAL. COMPLICACIONES DE LOS FIJADORES EXTERNOS

L.C. Escribano Rueda, B. Dorado Pérez

Servicio de Traumatología. Hospital Nª Srª del Prado. Talavera de la Reina.

RESUMEN:

El objetivo es analizar las complicaciones encontradas en el tratamiento de las fracturas de radio distal mediante fijación externa y su influencia en los resultados funcionales finales. Hemos revisado 79 fracturas tratadas mediante fijador externo dinámico tipo Pennig. El seguimiento medio ha sido de 16,8 meses. Las complicaciones más frecuentes han sido la celulitis en la inserción de los clavos – infección superficial (12 %), síndrome de Sudeck (10,4 %), pérdida de reducción (5,2 %) y fractura en el lugar de inserción del 2º metacarpiano (3,9 %). En 66 casos (85,61 %) se obtienen resultados funcionales excelentes y buenos. El índice de complicaciones global fue del 38,6 %; sin embargo el 26,7 % se consideran complicaciones menores. Por ello, la fijación externa en las fracturas de radio distal nos parece una técnica con buenos resultados funcionales, no exenta de complicaciones, si bien la mayoría de son menores y no influyen en los resultados finales.

PALABRAS CLAVE:

Fracturas, extremidad distal, radio, Complicaciones, Fijación externa.

Correspondencia:
Lydia Escribano Rueda
C/ Islas Cies, 65. 5ºB
Madrid 28035

INTRODUCCIÓN

Las fracturas de la extremidad distal de radio son unas de las lesiones más frecuentes que se observan en urgencias de traumatología (10-15 %) (1,2,3,4,5,6,7). Suelen afectar a pacientes ancianos ante traumatismos de baja energía y a jóvenes en traumatismos de alta energía (2,7). El tratamiento conservador mediante reducción cerrada e inmovilización con yeso proporciona generalmente buenos resultados. Sin embargo, en los casos de fracturas inestables abiertas y bilaterales son subsidiarias de tratamiento quirúrgico (2,7,8).

La reducción cerrada y mantenimiento mediante un fijador externo de muñeca es una técnica con buenos resultados funcionales que varían entre un 73 – 90 % según la bibliografía consultada (2,3,7,9-14). Esta modalidad de tratamiento no está exenta de complicaciones (7 –38%) (4,7,8,9,14-19), que pueden o no influir en los resultados funcionales finales. Éstas aparecen en relación con la cirugía y el postoperatorio inmediato (complicaciones inmediatas) o durante la evolución del tratamiento (complicaciones tardías). Entre la amplia gama de complicaciones descritas podemos destacar la Algodistrofia simpatico refleja (síndrome de Sudeck) la infección superficial o profunda del trayecto de los clavos, la pérdida de reducción, la rotura y el aflojamiento de los clavos, la neuropatía del nervio mediano-cubital o la rama sensitiva del radial, la rotura de los tendones extensores del antebrazo, la fractura del 2º metacarpiano o del radio en el lugar de inserción de los clavos, la sinostosis radio-cubital distal, etc (6,7,9,17,18).

El objetivo de este trabajo es analizar las complicaciones encontradas en el tratamiento de las fracturas de radio distal mediante fijación externa y su influencia en los resultados funcionales finales.

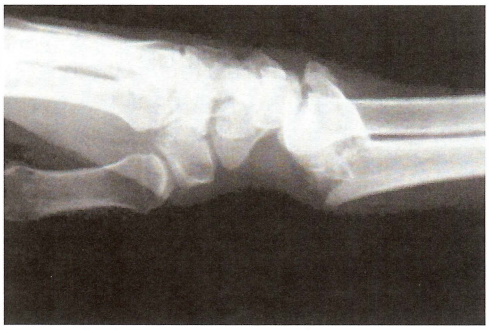

Figura 1 : Fractura instable de extremidad distal de radio tipo VIII de Fryckman

MATERIAL Y MÉTODO

Hemos realizado un estudio retrospectivo de las fracturas de extremidad distal de radio tratadas mediante fijador externo dinámico tipo Pennig (Orthofix, Italia) entre los años 1996-2003, encontrando 79 casos (78 pacientes). El fijador externo dinámico de muñeca tipo Pennig presenta unos tornillos corticales autorroscantes de 4 mm. de diámetro de diferente longitud para el metacarpiano y el radio, y una doble rotula articular que permite la reducción de la fractura en todos los planos, así como el desplazamiento de los fragmentos al movilizar la muñeca

De los 78 pacientes, 37 fueron varones (46,02%) y 41 mujeres (53,95%), con una media de edad de 50,15 años (21-80). La lesión afectó la muñeca derecho en 38 ocasiones (45,74 %) y la izquierda en 41 (54,2 %), siendo uno de ellos bilateral.

La etiología la podemos dividir en traumatismos de alta energía 20 casos (accidentes de tráfico 14 o caídas desde altura 6) y traumatismos de baja energía 59 casos (agresión 2, caídas casuales 57).

La clasificación de las fracturas se realizó de acuerdo con la propuesta por Frykman en 1967, basada en la afectación articular (radio-carpiana y radio-cubital distal) y la lesión o no de la apófisis estiloídes del cúbito, encontrando 38 casos tipo VIII (figura 2); 11 fueron tipo VII; 13 tipo VI; 8 tipo IV; 5 tipo II y 1 de los tipos I y III. En 3 casos las fracturas fueron abiertas (grados I y II).

El intervalo medio desde el momento de la fractura hasta el tratamiento quirúrgico fue de 4,5 días (rango de 0-30 días), El retraso en el tratamiento agudo fue debido en la mayoría de los casos, a fracturas inestables (2,8) tratadas en un primer momento de forma conservadora mediante yeso y que durante el seguimiento perdieron la reducción (acortamiento radial de más de 5 mm. y angulación dorsal de más de 10º). La estancia hospitalaria fue de 4,3 días (rango de 1-25).

Los métodos de tratamiento usados han sido la fijación externa aislada en 54 casos, asociando AK en 17, tornillo canulado en la apófisis estiloides del radio en 7 casos y bloqueo de la prono-supinación en 1 caso. En una ocasión se utilizo un material biológico como injerto (Norian SRS*) para rellenar un defecto metafisario mayor de 10 mm, no se empleó ningún caso injerto autólogo para cubrir el defecto.

El fijador externo se movilizó en 42 casos (53 %), a los 38,5 días (rango 28-56). La retirada se realizó a los 59 días (28-91). El periodo de seguimiento ha sido de 6,8 meses (1-27). Se realizó tratamiento rehabilitador en un 53 % de los casos, que duró una media de 43 días.

RESULTADOS

Los resultados funcionales los hemos valorado según la clasificación clínico-radiológica de Liström (13), obteniendo 66 casos (85,61%) y 65 casos (84,61%) respectivamente de resultados excelentes-buenos.

Existieron complicaciones en 30 casos (36,3 %). Para su estudio, las hemos dividido en inmediatas (que engloban las que ocurren durante el acto quirúrgico y las del postoperatorio inmediato) y tardías.

Dentro de los primeras encontramos 16 casos (20,6 %), que tuvieron la siguiente distribución: infección superficial en el trayecto de los clavos en 9 casos (12 %); fractura en el lugar de inserción en el 2º metacarpiano, en 3 casos (3,9 %); aflojamiento de los clavos, en 2 casos (2,6 %) y neuropatía sensitiva del nervio radial en 3 casos (3,9 %)

Las complicaciones tardías aparecieron en 14 casos (16 %), entre las que predominó la Algodistrofia de Sudeck en 8 casos (10,4 %). Además ocurrieron la osteítis o infección profunda del trayecto de los

Figura 2 : Fractura del 2º metacarpiano

clavos en un caso (1,9 %), la pérdida de reducción en 4 casos (5,2 %) y un caso de cicatriz dolorosa (1,9 %).

DISCUSION Y CONCLUSIONES

En 1987, Clyburn (23) introdujo el fijador externo dinámico con la intención de movilizar precozmente la muñeca y reducir así la osteopenia y la osteoartritis.

La reducción cerrada y fijación externa de las fracturas inestables de extremidad distal del radio es una técnica poco agresiva, que basa su eficacia en la reducción de las superficies articulares mediante "ligamento taxis" y presenta unos buenos resultados funcionales finales, que según las series varían entre un 73 y un 90% (6,7,8,9,10,16,18,21).

Sin embargo, no está exenta de complicaciones. Vaugnaum (14) en su serie, habla de un 14% entre las que destaca la frecuencia de afectación de la rama sensitiva dorsal del nervio radial (5 casos) y las fracturas que se producen en el 2º metacarpiano en el lugar de inserción de los clavos.

Cooney (2,8) por su parte, también encuentra como complicación más frecuente la afectación nerviosa, con 5 afectaciones por compresión del nervio mediano, 2 neuropatías cubitales y 4 lesiones de la rama dorsal del nervio radial. En dos casos se produjeron fracturas del 2º metacarpiano, por lo que habla de la importancia de realizar un "predrill" antes de insertar los clavos en el hueso.

En la serie de Kaempffe (21), hasta un 50% de pacientes desarrollaron un Síndrome de Sudeck que él atribuye a un exceso de distracción en la reducción y un periodo de inmovilización superior a 8 semanas. En su estudio éstos pacientes tuvieron peores resultados funcionales que la serie total.

Por otra parte Green (16) encuentra la pérdida de la reducción como complicación más frecuente (en relación a un periodo de inmovilización mayor de 8 semanas), seguida por el drenaje por el trayecto de los clavos y la fractura del 2º metacarpiano.

La sinostosis radio-cubital es una complicación curiosa, no muy frecuente, que presenta Ayllón en su estudio (15) y que se debe a una perforación excesiva de los clavos, produciendo puentes óseos.

En nuestra serie, la complicación mas frecuente fue la infección superficial en el trayecto de los clavos, que se soluciono en la mayoría de los casos mediante tratamiento antibiótico durante una semana; seguida de la Algodistrofia simpatico refleja, que mejoro en todos los casos mediante fisioterapia y tratamiento medicamentoso con calcitonina y calcio.

En nuestro estudio, casi el 45% eran pacientes mayores de 65 años, que si bien presentan un índice mayor de complicaciones (47% del total), los resultados funcionales finales son similares al resto de la serie; en contraposición a la opinión de otros autores (4,5,16,17) que opinan que el tratamiento mediante fijación externa en estos pacientes esta contraindicado debido a la osteoporosis que presentan.

Vamos a analizar cada una de las complicaciones que nos hallamos, valorando su influencia o no en los resultados funcionales finales y clasificándolas así en mayores o menores.

La complicación más frecuente en nuestra serie fue la distrofia simpático refleja (síndrome de Sudeck). Encontramos 8 pacientes (10,4 %) que desarrollaron la clínica florida característica de éste síndrome con dolor, alteraciones vasomotoras, rigidez distal y osteoporosis regional en el estudio radiológico. Existieron además 10 casos con osteoporosis postinmovilización que no incluimos dentro de esta serie.

El tratamiento seguido consistió en fisioterapia (ejercicios de movilización de la muñeca), asociado a un tratamiento medicamentoso con calcitonina y calcio.

En los resultados funcionales de los pacientes que sufrieron esta complicación no presentaron diferencias significativas comparándolos con la serie global, ya que obtuvieron un 75 % de resultados excelentes-buenos.

La infección superficial (celulitis) ocurrió en 7 casos (9,6 %) con enrojecimiento, tumefacción y dolor alrededor del lugar de inserción de los clavos. El tratamiento seguido en estos pacientes fue la limpieza con suero salino y un antiséptico, acompañada de un tratamiento antibiótico durante una semana.

La infección profunda (osteítis) afectó a un paciente que requirió de tratamiento mediante limpieza quirúrgica e inmovilización posterior.

Analizando esta complicación (tanto superficial como profunda alrededor del trayecto de los clavos), vemos que no influye en el resultado funcional, con un 85 % de resultados excelentes-buenos.

Al analizar los resultados funcionales de estos pacientes que tuvieron lo que nosotros hemos llamado *"complicaciones*

menores", vemos que no existen diferencias significativas con respecto a la serie global.

Definimos la pérdida de reducción según los parámetros descritos por Conney (2,8), valorando el colapso del radio en el plano antero posterior (más de 5mm.) y la pérdida de la báscula sagital volar del radio (más de 5º) .

Dicha complicación la hemos encontrado en 4 casos (5,2 %), todos ellos asociados a otras complicaciones, como son el aflojamiento de los clavos (2 casos) y la fractura del 2º metacarpiano en el lugar de inserción de los clavos (2 casos), que analizaremos más adelante.Tras la comparación de los resultados funcionales de estos pacientes con la serie global, vemos que en este caso sí que existe una clara afectación funcional con tan solo un 25% de resultados buenos, predominando los resultados moderados.

La fractura del 2º metacarpiano se produce en el momento de la reducción durante el acto quirúrgico, debido a la debilitación de este hueso por repetidas perforaciones con la broca al hacer los orificios de los clavos.

En nuestro estudio nos encontramos con esta complicación en 3 ocasiones (3,9 %), que fueron tratadas mediante diversos métodos. En el primer caso, se decidió la fijación intraoperatoria mediante una AK; en el segundo caso, se descubrió la fractura al ver la radiografía de control en el postoperatorio inmediato, sin existir en un primer momento pérdida de la reducción, por lo que se trató mediante inmovilización con férula volar. El tercer caso se trata de una mala indicación de tratamiento con fijador externo, ya que se trataba de un fractura de tipo Goyran-Smith (con gran conminución metafisaria y desplazamiento volar), y durante el intento de reducción en quirófano se produjo la fractura. Este caso se resolvió mediante reducción abierta y osteosíntesis con placa AO de bajo perfil y aporte de Norian SRS*, en un segundo acto quirúrgico.

Los resultados obtenidos en estos casos fueron claramente inferiores a los de la serie global, con tan solo un 33 % de resultados excelentes-buenos.

El aflojamiento de los clavos es una complicación debida a porosis ósea y asociada a pacientes ancianos, razón por lo cuál para algunos autores la edad es una contraindicación para indicar la colocación de un fijador externo.

En nuestro estudio, esta complicación ocurrió en dos ocasiones (2,6 %), en uno de los cuales se necesitó de una segunda reducción a los 25 días de la colocación del fijador debido a que el colapso radial resultante era inaceptable.

Los resultados funcionales finales en estos dos casos, están claramente afectados por esta complicación, siendo ambos valorados como moderado y malo.

Al analizar estas últimas complicaciones, vemos que si influyen en los resultados funcionales finales, por lo que las hemos denominado *"complicaciones mayores"* .

La neuropatía del nervio radial se produce cuando la colocación de los clavos se hace de manera percutanea, ya que se produce una agresión de la rama sensitiva cutánea de este nervio. Los tres casos aquí descritos (3,9 %) se produjeron al principio de la serie; actualmente realizamos una mini-incisión en la piel para la colocación de los clavos en el radio identificando dicha rama.

En ninguno de estos casos hubo alteración de los resultados funcionales finales en relación con la serie global.

Hemos analizado las complicaciones y los resultados obtenidos en los pacientes mayores de 65 años tratados mediante fijador externo.

Encontramos un total de 31 pacientes tratados (39,6 %), existiendo un mayor número de complicaciones (14 casos - 45 %). Sin embargo, los resultados funcionales finales, aún obteniendo un menor porcentaje de resultados excelentes, son similares al total con un 81 % de resultados excelentes-buenos

Tras analizar las complicaciones surgidas con este tratamiento, las hemos clasificado en dos tipos, Mayores y Menores, dependiendo de que influyan o no en los resultados funcionales finales.

Dichas Complicaciones Mayores fueron:

<u>Pérdida de reducción</u> (en cuatro casos) en los que en tan solo uno existió un resultado funcional final bueno.

<u>Fractura del 2º metacarpiano</u> (en tres casos), empeorando claramente los resultados funcionales.

<u>Aflojamiento de los clavos</u> (en dos casos), con resultados finales malo y moderado.

Las Complicaciones Menores fueron mucho más frecuentes:

<u>Infección</u> superficial y profunda en el trayecto de los clavos

<u>Síndrome de Sudeck</u>

<u>Otras</u>: Neuropatía sensitiva del nervio radial y cicatriz dolorosa.

En todos estos casos no existió influencia en los resultados funcionales finales, con

resultados excelentes y buenos similares a la serie global.

Destacamos por último, los resultados funcionales de los pacientes mayores de 65 años de nuestra serie, que engloban casi el 40% del estudio. Si bien presentan una mayor frecuencia de complicaciones (47%), los resultados finales son similares a los de la serie global, a diferencia de lo publicado por otros autores que consideran a los pacientes mayores de 65 años como una contraindicación para la fijación externa debido a la porosis ósea.

En conclusión, la fijación externa en las fracturas de extremidad distal de radio es una técnica con buenos resultados funcionales, no exenta de complicaciones. La mayoría de complicaciones son menores y no influyen en los resultados funcionales finales. La pérdida de reducción y el aflojamiento del fijador que influyen de manera estadísticamente significativa ($p<0.05$ con test de X^2) en el resultado funcional final. Los pacientes mayores de 65 años presentan una mayor frecuencia de complicaciones sin afectar a los resultados funcionales finales.

BIBLIOGRAFÍA:

1. Basset "Intrarticular fractures of the radius" Clin. Jan 1987
2. Cooney WP. "External fixation for unstable colle`s fractures" J. B. J. Surg. 1979 ;14B:2, 137-139
3. Fernandez "Treatment of displaced articular fractures of the radius" J. Hand Surg. 1991, Vol. 16A nº 3 :375-84
4. Foster "The last about external fixation in the treatment of distal radius end fractures"Clin. Orthop. Aug. 1984
5. Melone CP "Articular fractures of the distal radius" Orthop. Clin. Of North Amer. 1988 15: 2 217-236.
6. Pennig "External fixation of the wrist" Injury 1996 Jan;27 (1): 1-15
7. Vilá y Rico, J "Indicaciones, problemas y complicaciones de la fijación externa en las fracturas de muñeca" 1997 Rev. Fij. Ext. Vol.3 nº 2 Jul- Dic
8. Cooney WP. "External fixation of distal radius end" Clin. Orthop. 1983: 180; 44-49
9. Altisench"Complicaciones de la fijación externa en las fracturas de muñeca" Rev. Fij. Ext.1994
10. Bishay "The results of External fixation of the radius in the treatment of conminuted intrarticular fractures of the distal end" J. Hand Surg. 1994: 19B: 378-83
11. Hutchinson "Pins and plaster vs External fixation in the treatment of unstable distal radial fractures" J. Hand Surg. 1995 20 (B) nº 3 365-374
12. Newman K "External fixator of bone pin osteosynthesis in unstable distal intrarticular radius fractures in early patients" Langenbecks Arch Chrir. Suppl. Kongessbtad 1996; 113: 912-913
13. Van Dick "Dynamic externmal fixation/ non operativa treatment for distal radius end fractures" Injury 1996
14. Vaughnam "external fixation for the treatment of the distal end fractures of the radius" J. Of Trauma 1984
15. Ayllón-García "Radio-ulnar synostosis following external fixation" J.Hand Surg. 1993 18B: 592-94
16. Green "Pins and plaster treatment of conminuted fractures of he distal end of the radius" J. B. J. Surg.1975; 57-A: 647-659
17. Lennox " Use of Clyburn external fixator in the distal end fractures of the radius" J. Trauma March 1988
18. Listrom A " Fractures of the distal end of the radius. A clinical and sdtadisticalstudy of end results" Acta Orthop. Scand. (Supp) 41 1959
19. Pennig "Dynamic external fixation of the distal radius fractures" Hand Clin. 1993 Nov; 9 (4) 587-602
20. 20) Frykman C."Fractures of the distal radius including sequelae" Acta Orthop. Scan. Suppl. 108. 1967
21. Kaempffe "Severe fractures of the distal radius. Effect of amount and dinamitation of external fixator"J. Hand Surg. 1993 18A 33-41
22. Vilá y Rico, J " Comparación del tratamiento de las fracturas de extremidad dital de radio: yeso bipolar & fijador externo " Rev. Ortop. y Trauma. 1999, Vol. 43 pp 135-139.
23. Clyburn "Dynamic external fixation for conminutes intrarticular fractures of the distal end of the radius" J. B. J. Surg. 1987:69A; 248-54
24. Gartland JJ and Werley CW "Evaluation of healed Colle`s fractures" J. B. J. Surg. 1951. 33A: 4; 895-907
25. Graff "Fracture of the distal radius: clasification of treatment and indications for external fixation" Injury 1994 ; 25 Suppl. 4: S-D14-25
26. Jupiter "Repair of five distal radius fractures with an investigatinal cancellous bone cement: apreliminary report" J. Orthop. Trauma 1997 Vol.11 nº 2 pp 110-116
27. Pennig " Principles of external fixation and supplementary techniques in distal radius fractures " Injury 2000; 31 Supp. 1; 56-70
28. Sommerkamp "Dynamic external fixation of unstable fractures of the distal parth of the radius" J. B.J.Surg.1994 76 A 1149-1161

OSTEOSÍNTESIS DIFERIDA DE UNA FRACTURA DE HUESO GRANDE.

R.Gamero Donis; M.R Ezquerro Cortés, L.Escribano Rueda, C. Vicario, R. Box Gómez

Servicio de Traumatología. Hospital Nª Srª del Prado. Talavera de la Reina.

RESUMEN:

Se presenta el caso de una paciente mujer con un diangóstico de fractura de hueso grande de la muñeca de 17 días de evolución y que fue tratada quirúrgicamente tras el diagnóstico en base a la excepcionalidad de este tipo de fracturas, la posibilidad de lesiones ligamentosas asociadas y el riesgo de malunión o pseudoartrosis.

PALABRAS CLAVE:

Fractura hueso grande, muñeca

Correspondencia:

Rocio Gamero.
Servicio de Traumatología.
Hospital Nª Srª del Prado.
Talavera de la Reina.
Toledo

INTRODUCCIÓN

Presentamos el caso de una mujer de 67 años que acude a Urgencias por dolor persistente y tumoración en el dorso de la muñeca izquierda, tras un traumatismo de 17 días de evolución.La paciente sufrió una caida fortuita golpeandose la muñeca en posición de hiperextensión forzada.Pese al reposo y medidas farmacológicas el dolor no cede y la tumoración, que apareció en el momento del traumatismo, no ha variado.

La paciente no presenta antecedentes personales relevantes en este caso. En la exploración fisica realizada en el Servicio deUrgencias, no presenta hematoma, deformidad o tumefacción de muñeca izquierda. Se observa una pequeña tumoración en dorso de muñeca doloroso a la palpación, de consistencia semidura, similar a un ganglión.

No tiene dolor sobre la tabaquera anatómica, ni estiloides radial o cubital. Presenta dolor leve con la maniobra de flexión forzada e hiperextensión, no existe dolor o limitación a la movilidad en las lateralizaciones radial y cubital, ni a la pronosupinación. El balance articular que presenta en el momento de la exploración es: Extensión: 45º; Flexión: 45º; Desviación radial: 10º; Desviación cubital: 20 º y pronosupinación completa. No presenta alteraciones neurovasculares distales.

Se solicita una radiografía simple en la que se puede ver una imagen compatible con una fractura aislada de hueso grande de la mano izquierda, con desplazamiento del fragmento proximal, que se encuentra volteado exponiendo el trazo de fractura hacia dorsal (figuras 1 y 2). Mediante dicha radiografía se descarta la afectación de otras estructuras de forma concomitante, siendo el diagnóstico por tanto, una fractura aislada de hueso grande.

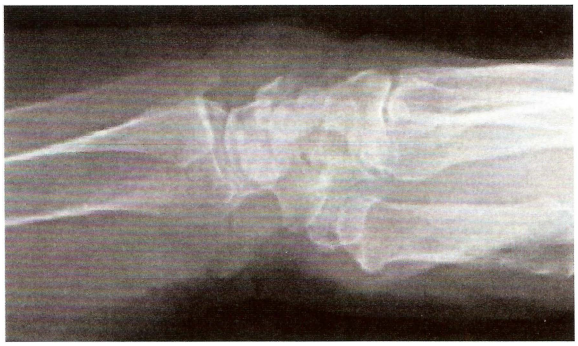

Figuras 1 y 2: Diagnóstico incial de fractura aislada del hueso grande

TRATAMIENTO QUIRÚRGICO

Se decide intervenir quirúrgicamente. Tras realización de preoperatorio (Analítica, EKG, y Rx tórax), y anestesiada mediante plexo braquial y sedación se procede a su revisión y osteosíntesis.
Se realizó un abordaje dorsal longitudinal entre 3º y 4º compartimentos extensores; retracción de los tendones y apertura en "H" de la cápsula dorsal. Localización de la articulación grande-semilunar, observando la perfecta reducción de la fractura bajo visión directa y escopia. Se revisó la integridad de los ligamentos dorsales así como del escafoides, comprobando su buen estado y se procede a la osteosíntesis de la fractura mediante tornillo canulado Herbert de 3.0 mm a compresión con comprobación satisfactoria bajo escopia. Cierre por planos e inmovilización con férula palmar. (figuras 3 y 4).
El postoperatorio cursa sin alteraciones, por lo que la paciente es dada de alta el mismo día. En la siguiente revisión pasados 15 dias desde la intervención, se retira la férula y los puntos de sutura, se recomiendan medidas de cuidado cutaneo y muñequera rígida de uso nocturno y en lugares de alta afluencia de público.

EVOLUCIÓN

El control radiográfico a los dos meses muestra consolidación de la fractura y la paciente está clínicamente asintomática. Presenta el siguiente balance articular: Extensión: 70º; Flexión: 60º; Sin alteraciones respecto a la previa en el resto de la exploración. La paciente se muestra muy satisfecha con el resultado.

DISCUSION Y CONCLUSIONES :

Los traumatismos en la muñeca sin gran deformidad o clínica importante, son habitualmente minusvalorados y tratados como meros esguinces, cuando, bajo esa aparente escasa clínica pueden existir graves lesiones que impliquen daño en ligamentos y huesos del carpo que pueden dar lugar a futuras muñecas artrósicas sin un correcto tratamiento.
En el caso que nos ocupa, un traumatismo en hiperextensión de la muñeca izquierda que no remite con tratamiento conservador tras más de 15 días de evulución merece un estudio más intenso. Las opciones diagnósticas según el mecanismo de producción y la clínica comprenderian: Lesión del ligamento escafolunar; lesión del ligamento lunopiramidal; inestabilidades mediocarpianas…
Se tomó la decisión de intervenir quirurgicamente; por varios motivos:
- El carácter excepcional de una fractura aislada de hueso grande.
- La necesidad de revisar el estado de los ligamentos al existir desplazamiento del fragmento proximal.
- La posibilidad de necrosis por daño vascular del hueso grande, se disminuye mediante la reducción y osteosíntesis de la fractura.

Las lesiones ligamentosas del carpo deben ser tenidas en cuenta en el diagnóstico diferencial de los traumatismos de muñeca,

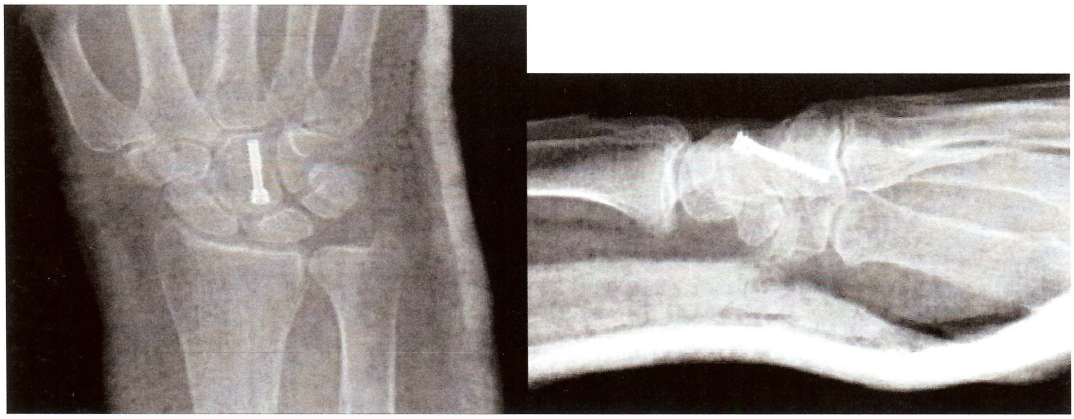

Figura 3 y 4: Aspecto posoperatorio

muchas veces aparecen de forma aislada aunque habitualmente lo hacen en el contexto de una inestabilidad del carpo con componente de daño óseo, siendo la más frecuente la luxación transescafoperilunar. Ante su sospecha es preciso el estudio radiólogico y si caben dudas un estudio mediante RNM.

BIBLIOGRAFÍA:

1. Kuniyoshi K. Long-term follow-up of a malunited, isolated fracture of the capitate in a 6-year-old boy. J Pediatr Orthop B 2005 Jan;14(1):46-50.
2. De Sschirijver F. Isolated fracture of the capitate: the value of MRI in diagnosis and follow up. Acta Orthop Belg. 2002 Jun;68(3):310-5.
3. Thompson NW. Internal fixation of an isolated fracture of the capitate using the Herbert-Whipple screw. Injury 2004 May;35(5):541-2.
4. Morisawa Y. A case of pseudarthrosis of the capitate. Hand Surg 2003 Jul;8(1):137-40.
5. Yoshihara M. Nonunion of the isolated capitate waist fracture. J Orthop Sci 2002;7(5):578-80.
6. Rico AA; Pseudarthrosis of the capitate. J Hand Surg [Br]. 1999 Jun;24(3):382-4. Review

PROBLEMAS ORTOPÉDICOS EN LA PICNODISOSTOSIS.

Raúl Parrón, Isidro Rivera, Samuel Pajares, Andrés Barriga
Servicio de Traumatología. Hospital Virgen de la Salud. Toledo.

RESUMEN:
Se presentan dos casos de picnodisostosis y se exponen los hallazgos clínicos, fisiopatológicos, genéticos y radiológicos . Esta enfermedad es una displasia cráneo-metafisaria caracterizada por aumento de la densidad ósea, cuya fisiopatología molecular se ha atribuido a una deficiencia enzimática

PALABRAS CLAVE:
Picnodisostosis, displasia craneo - metafisaria, catepsina K.

Correspondencia:

Dr. Raúl Parrón Cambero.
C/Logroño nº9 3º 1
28921 Alcorcón Madrid.
Correo electrónico: rparron@terra.es

INTRODUCCIÓN
La picnodisostosis es un tipo inusual de displasia cráneo-metafisaria autosómica recesiva que a menudo aparece en la práctica clínica por su tendencia a la fractura. Aproximadamente 150 casos se encuentran recogidos en la literatura mundial. Esta enfermedad está caracterizada por osteoesclerosis, estatura corta, acrosteolísis de falanges distales, displasias ungueales, displasia clavicular, deformidades craneales secundarias a cierre prematuro de suturas y fontanelas, y fragilidad ósea (1,2,3).
Se presentan dos casos y se realiza una revisión de la literatura sobre la historia natural, el diagnostico y el tratamiento de esta enfermedad.

Caso 1: Varón de 35 años sin antecedentes familiares de interes y con antecedente de fractura de huesos cortos en la infacia (metatarsianos). El paciente presentaba estatura corta, dedos cortos, mandibula prominente, displasias ungueales. Ingresa en nuestro servicio por dolor brusco sobre el miembro inferior derecho tras accidente deportivo por un traumatismo de mediana intensidad. Tras estudio clínico y radiográfico es diagnosticado de fractura oblicua de tercio medio de tibia no desplazada. Ante el modelado anormal de la tibia y ante los rasgos fenotípicos característicos de la enfermedad se realiza una serie ósea para corroborar los hallazgos radiológicos de la enfermedad.
El paciente fue tratado con un yeso funcional consiguiendo la consolidación clínico-radiológica a los 3 meses de la fractura.

Caso 2: Mujer de 32 años con traumatismo sobre miembro inferior tras caída casual de 2 metros de altura. La paciente no tenia antecedentes personales de interes, no antecedente familiares de consanguinidad, hermano con igual fenotipo. Presentó en la infancia fractura

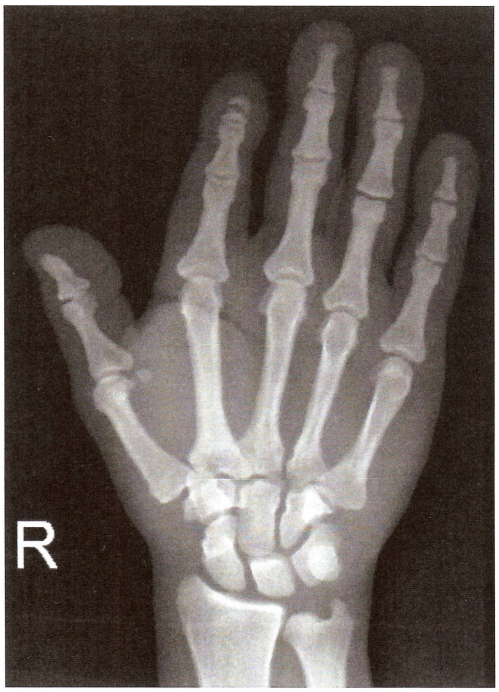

Figura 1: Acrosteolisis de las falanges distales

bilateral de tibias tratadas ortopedicamente. La paciente presentaba estatura corta, nariz prominente y dedos cortos. Tras estudio clínico y radiográfico es diagnosticada de fractura tercio medio transversal de fémur. Igualmente ante los hallazgos fenotípicos de la misma se realizó serie ósea completa que confirmó la enfermedad. Se realizó enclavado endomedular consiguiendo una consolidación a los tres meses de la fractura.

Actualmente ambos pacientes se encuentran asintomáticos realizándose la extracción del material de osteosíntesis en el segundo caso clínico al año de la intervención.

DISCUSION Y CONCLUSIONES :

Esta displasia ósea se caracteriza por rasgos fenotípicos propios entre los cuales se incluyen; talla baja, fontanela grande, nariz prominente y cara pequeña . Además se producen manifestaciones odontológicas con retardo en la dentición, dientes con forma anormal y ectópia dentaria (4).

En la picnodisostosis la función ósea osteoclástica para desmineralizar el hueso es aparentemente normal, pero la matriz ósea no se degrada adecuadamente. El aumento de la densidad ósea se ha atribuido a una deficiencia de catepsina K. Esta enzima es una proteasa cisteina

Figura 2: Ensanchamiento " en forma de frasco de Erlenmeyer" en diáfisis de huesos. largos.

lisosomal fuertemente implicada en la reabsorción ósea. El gen de la catepsina K humana es altamente expresado en los osteoclastos y una mutación de dicho gen causa una marcada disminución de su actividad y conduce a la picnodisostosis. Se han observado una gran variedad de mutaciones en el gen de la catepsina K en diferentes grupos étnicos, por lo que no existe una proteína inmunologicamente

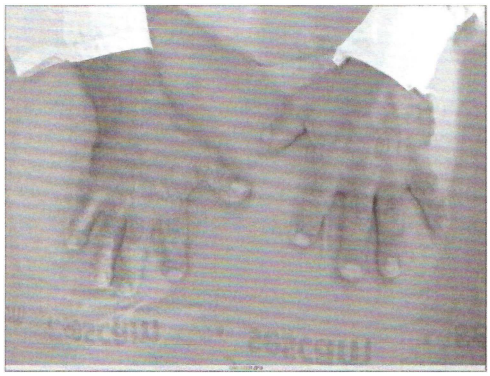

Figura 3: Displasias ungueales y dedos cortos

detectable. La porción genómica afectada se localiza en la región pericéntrica del cromosoma 1(5,6).

La enfermedad es muy rara, estos pacientes tienen estatura corta, sufren fracturas frecuentes, generalmente después de la segunda década de la vida y deformidades en el esqueleto, la mayoría de los pacientes han sido productos de uniones consanguineas. El primer caso fue descrito en 1923 por Montanari aunque en 1962 fue nuevamente descrita por Maroteauz y Lamy, por lo que la enfermedad se conoce como síndrome de Maroteauz y Lamy quienes afirmaban que el pintor francés Henri de Toulouse-Lautrec sufrió la enfermedad (7).

Las características radiológicas facilitan el diagnóstico. Se observan signos que recuerdan a la osteopetrosis, pero se diferencia de ella por preservarse el canal medular de los huesos largos. Aunque la bóveda craneal no es demasiado hiperdensa, las fontanelas persisten y se observan múltiples huesos wormianos. Existe hipoplasia de los huesos faciales y de los senos paranasales, acompañada de un ángulo mandibular obtuso. Las clavículas son delgadas, con hipoplasia en sus terminaciones externas. En los pacientes de edad avanzada se aprecia un área de osificación en la misma (8).

Los huesos largos presentan un modelado anormal por defecto y sus corticales suelen ser muy delgadas. En los huesos tubulares de las piernas se aprecia un acusado ensanchamiento "en forma de frasco de Erlenmeyer", sobre todo en los extremos distales de ambos fémures. El canal medular nunca desaparece y se visualiza en todos los pacientes. Las fracturas de fémur ocurren durante la adolescencia y la edad adulta, siendo recurrentes y más graves en los pacientes de mayor edad.

Además existen dedos cortos con acroosteolisis, hipoplasia mandibular con ángulo obtuso, huesos wornianos y perdida de la neumatización de los senos paranasales.

Actualmente se utiliza ocasionalmente el tratamiento con bifosfonatos, además algunos pacientes han sido tratados con hormona de crecimiento (9).

BIBLIOGRAFÍA:

1. Gelb BD, Shi GP, Chapman HA, Desnik RJ. Pycnosysostosis, a lysosomal disease caused by cathepsin K deficiency. Science 1996 ; 273 (5279) : 1236-8.
2. Polymeropoulus MH, Ortiz de Luna RI, Ide SE, Torres R, Rubenstein J, Francomano CA, The gene for pycnodysostosis maps to human chromosome 1 cen-q21. Nat Genet 1995; 10 (2): 238-9.
3. Edelson JG, Obad S, Geiger R, On A, Artul HJ. Pycnodysostosis. Orthopedic aspects with a description of a 14 new cases. Clin Orthop 1992; 280: 263-76.
4. Elmore, S. M. ; Pycnodysostosis: A review. J. Bone Joint Surg. 49 A : 1967.
5. Nishi Y, Atley L, Eyre DE, Edelson JG, Superti- Furga A, Yasuda T et al. Determination of bone markers in pycnodysostosis : effects of cathepsin K deficiency of bone matriz degradation. J Bone Miner Res 1999; 14 (11): 1902-8
6. Gelb BD, Moissoglu K, Zhang J, Martignetti JA, Bromme D, Desnick RJ. Cathepsin K : isolation and characterization of the murine cDNA and genomic sequence the homologue of human pycnodysostosis gene. Biochem Mol Med 1996;59(2): 200-6.
7. Maroteaux P, and Lamy M. La malady of Toulouse-Lautrec.JAMA 1965 ; 191 :715-7.
8. Tachdjian M.Ortopédia pediatrica.2ª Edición.Volumen 1.Pag 864-868.
9. Darcan S, Akisu M, Taneli B, Kendir G. A case of pycnodysostosis with growth hormone deficiency. Clin Genet 1996; 50(5); 422-5.

TRATAMIENTO DEL OSTEOMA OSTEOIDE MEDIANTE TERMOABLACIÓN POR RADIOFRECUENCIA GUIADA POR TAC.

Gabriel Pérez Almenares, Andrés Barriga, José María Pinto*, Luis Espejo

Servicio de Traumatología. *Servicio de Radiodiagnóstico.
Hospital Virgen de la Salud. Toledo.

RESUMEN:

Se presenta el caso de una paciente de 21 años de edad afecta de osteoma osteoide femoral tratada satisfactoriamente mediante la técnica de termoablacción por radiofrecuencia guiada por TAC y se realiza una revisión de la literatura. Esta técnica mínimamente invasiva puede realizarse en régimen ambulatorio, permite una localización exacta de la lesión y evita la cirugía abierta y las consecuencias derivadas de la misma. La termoablacción por radiofrecuencia guiada por TAC es actualmente el método de elección en nuestro centro para el tratamiento del osteoma osteoide.

PALABRAS CLAVE:

Osteoma osteoide. Radiofrecuencia. Termoablación. Cirugía percutánea.

Correspondencia:

Dr. Gabriel Pérez Almenares
Señorio de Illescas, Manzana A nº 12
45.200 Toledo
gabyperezalmenares@yahoo.es

INTRODUCCIÓN:

La termocoagulación con radiofrecuencia guiada por TAC de los osteomas osteoides propuesta por Rosenthal, se ha revelado en la última década como una técnica eficaz para el tratamiento de este tumor óseo, benigno pero doloroso, que evita las complicaciones asociadas a la cirugía abierta (1,2,3,4).

Se presenta un caso de una paciente con un osteoma osteoide en el fémur izquierdo tratada satisfactoriamente mediante este procedimiento.

CASO CLÍNICO:

Mujer de 21 años, atendida previamente por otros traumatólogos y médicos rehabilitadores con el diagnóstico de tendinitis de isquiotibiales, que acude a consulta por persistencia de los síntomas a pesar del tratamiento médico y rehabilitador realizado.

La paciente presentaba dolor de un año de evolución en la cara posterior del tercio medio del muslo izquierdo que mejoraba con la actividad y se incrementaba con el reposo, tanto diurno como nocturno, llegando a despertarla. El dolor desaparecía inicialmente con la administración de Ibuprofeno oral, no haciéndolo ya en los últimos meses, aunque disminuyendo su intensidad con el mismo.

La exploración física era completamente normal. Se realizó radiografía simple de fémur izquierdo donde no se apreció ninguna lesión.

Con la sospecha clínica de osteoma osteoide se solicitó una gammagrafía ósea con Tc^{99} en la que se apreció una captación patológica del radiofármaco de elevada intensidad a nivel de la cortical posterior del tercio inferior de la diáfisis femoral izquierda compatible con osteoma

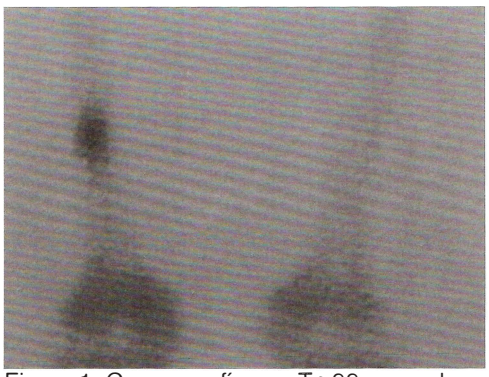

Figura 1: Ganmagrafía con Tc 99, zona de hipercaptación patológica del radiofármaco en el fémur izquierdo.

osteoide (figura 1). Una vez situada gammagráficamente la lesión, se obtuvieron cortes finos de TAC de la zona localizándose el nidus (figura 2).
Dada la incapacidad de controlar el dolor mediante la toma de AINES y ante la limitación que supone el mismo, se propone tratamiento quirúrgico. Tras explicar las ventajas e inconvenientes del tratamiento quirúrgico convencional, se decide de mutuo acuerdo con la paciente realizar la termocoagulación por radiofrecuencia guiada por TAC de la lesión y dejar la cirugía abierta para un posible fracaso de la técnica.
Previamente a la cirugía se completó como valoración el cuestionario de Barei (5). La paciente tomaba medicación (AINES) diariamente, no tomaba analgésicos opioides, según la escala analógica-visual de 0 a 10 señalaba una intensidad del dolor nocturno de 8 puntos siendo el síntoma primordial de la consulta. Esto llevó a periodos de baja laboral y a no practicar deportes.
La paciente ingresó el mismo día de la intervención que se realizó en la sala de TAC, por un equipo formado por anestesista, radiólogo y cirujano ortopédico. Bajo anestesia local más neuroloeptoanalgesia se localizó el nidus mediante cortes de 3 mm. A través de una pequeña incisión se introdujo un trócar de biopsia ósea perforando la cortical y tomando muestra para estudio anatomopatológico. Posteriormente se introdujo el electrodo de radiofrecuencia confirmando su posición correcta con la TAC. (figura 3). El electrodo está aislado de los tejidos con una cubierta plástica en toda su longitud menos los últimos 10 mm. Se utilizó un equipo de radiofrecuencia Radionic 3-GF realizándose la

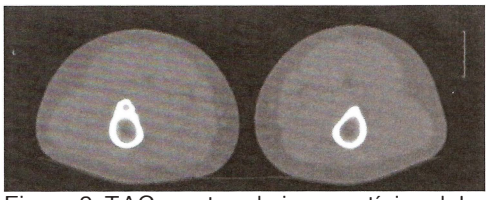

Figura 2. TAC mostrando imagen típica del osteoma osteoide en el tercio inferior del fémur izquierdo.

termoablacción a una temperatura de 90º durante un período de 6 minutos.
La paciente fue dada de alta del hospital el mismo día.
Fue evaluada en la consulta a la semana, 1 mes, tres meses, 6 meses y un año mediante el cuestionario de Barei. Se realizó una radiografía de control postoperatorio donde se aprecia la lesión producida por el trócar.
Tras la cirugía, el dolor desapareció en menos de tres días y no volvió a aparecer en revisiones sucesivas. Hubo una incorporación completa a todas sus actividades laborales y sociales sin necesidad de tomar analgésicos.

DISCUSIÓN:

El osteoma osteoide es un tumor benigno formador de hueso constituido por una proliferación de osteoblastos inmaduros rodeados por una capa de hueso denso laminar, que afecta con mayor frecuencia a varones jóvenes sobre todo en las primeras tres décadas de la vida. Puede aparecer en cualquier hueso, aunque su frecuencia es mayor en los huesos largos, como el fémur y la tibia. Se localiza tanto en hueso esponjoso como cortical y representa el 11 % de los tumores óseos benignos (6,7,8).
Su presentación clínica clásica consiste en la presencia de dolor continuo, más intenso por la noche y que se alivia con aspirina y otros AINES. Si está cerca de una articulación puede aparecer rigidez y contractura muscular y si asienta en una vértebra producir escoliosis (6,7,8).
La sospecha clínica es el punto más importante para el diagnóstico, ya que son pacientes que van de un médico a otro incluyendo en ocasiones consultas psiquiátricas (5,9,10). Nuestra paciente recorrió varias consultas y se retrasó el diagnóstico más de 6 meses. Había sido diagnosticada de ciatalgia, meniscopatía y tendinitis de los músculos isquiotibiales entre otras.
La imagen radiográfica típica es un pequeño nidus radio trasparente oval de

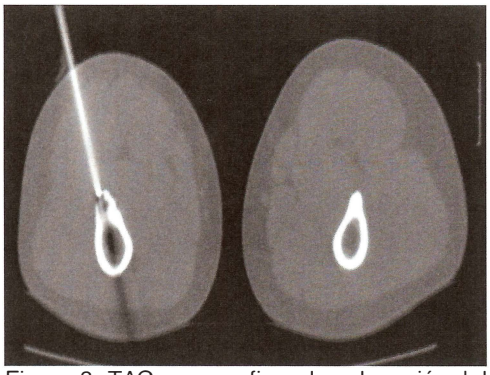

Figura 3. TAC que confirma la colocación del electrodo de radiofrecuencia a nivel del nidus.

aproximademante 3 – 5 mm de diámetro rodeado de hueso denso reactivo mas radiopaco, aunque en muchas ocasiones no se aprecia. La gammagrafía con Tc^{99} es la prueba más útil si existen dificultades para visualizarlo en la radiografía simple. La TAC de cortes finos nos da su localización exacta y permite su tratamiento por radiofrecuencia. La RM puede ser de utilidad, aunque la imagen se encuentra muy alterada por el gran edema óseo que se suele observar alrededor de la lesión (11).

El tratamiento conservador consiste en la administración de aspirina u otros AINES, siendo útil para aliviar los síntomas y en aquellos pacientes que rechacen la cirugía, con buenos resultados en algunos casos (10).

El tratamiento quirúrgico clásico consiste en resecar el nidus, incluyendo el bloque de hueso reactivo. Con frecuencia existe dificultad para localizar la lesión intraoperatoriamente, lo que en ocasiones obliga a resecciones amplias y al uso de injerto óseo.

Con la termoablacción por radiofrecuencia guiada por TAC se consigue un buen resultado en un número alto de pacientes sin las complicaciones asociadas al tratamiento quirúrgico clásico. Las diversas publicaciones consultadas muestran resultados satisfactorios por encima del 80 % (4,5,11,12,13,14,15) pudiéndose repetir el procedimiento si éste ha fracasado lo cual aumenta la tasa de buenos resultados (4,16).

Rosenthal comparó los resultados entre 38 pacientes en los que se realizó radiofrecuencia frente a 87 casos en los que se realizó un procedimiento quirúrgico y no se encontraron diferencias significativas en cuanto a recidivas y sí diferencias en cuanto a estancia hospitalaria y complicaciones (4).

La mayor serie publicada sobre el tema afirma que la termoablación percutánea con radiofrecuencia debe ser el primer tratamiento de elección para la casi totalidad de los osteomas osteoides del esqueleto apendicular y pelvis y que es preferible a la resección abierta (17). La cirugía abierta no identifica al tumor, pueden producirse resecciones incompletas con recidiva del tumor y tiene mayor morbilidad. El uso prolongado de AINES puede producir complicaciones digestivas o intolerancias que limitarían su uso, mientras que el tratamiento con radiofrecuencia puede realizarse de forma ambulatoria y al cabo de dos horas el paciente puede regresar a sus actividades habituales.

No se recomienda en las lesiones espinales ya que la punta del electrodo debe estar situada a más de 1 cm de estructuras nerviosas como la médula espinal para evitar que sean dañadas por el calor irradiado (4).

Empleando esta técnica no es necesario limitar la actividad física del paciente ya que no afectamos la estructura ósea ni sus propiedades mecánicas, como se recomiendan en las resecciones guiadas por TAC con trefina o broca (1,4).

La falta de confirmación histológica es el principal inconveniente de los métodos percutáneos. Sin embargo, con la clínica y los estudios de imagen, se puede llegar al diagnóstico, el cual se confirma con la desaparición de los síntomas (4,5,9,12,16).

Existen discrepancias entre autores sobre la temperatura y el tiempo de radiofrecuencia. El protocolo más extendido es utilizar un tiempo de lesión de 4 minutos a una temperatura de 90 ºC con un electrodo convencional. Portabella (4) emplea un electrodo de punta fría alcanzando temperaturas de 50ºC, disminuyendo el riesgo de necrosis de los tejidos circundantes.

Como conclusión podemos afirmar que la termoablacción con radiofrecuencia guiada por TAC de los osteomas osteoides es una técnica eficaz y que evita la morbilidad asociada a la cirugía abierta. Actualmente en nuestro centro se considera la técnica de elección para el tratamiento de estas lesiones.

BIBLIOGRAFÍA:

1. Muscolo L, Velan O, Pineda G, Ayerza M, Calabrese M, Santini E. Osteoid osteoma of the hip. Percutaneous resection guided by computed tomography. Clin. Orthop 1995;310:170-5.
2. Gangi A, Dietemann JL, Clavert JM, Dodelin A, Mortazavi R, Durckel J, Roy C. Traitement des ostéomes ostéoides par photocoagulation au láser. A propos de 28 cas. Rev Chir Orthop 1998 ;84 :676-84.
3. Rosenthal DI, Alexander A, Rosenberg AE, Sprinfield D. Alblation of osteoid osteomas with a percutaneously placed electrode: A New Procedure. Radiology 1992;183;29-33.
4. F. Portabella, J. Serra, R. Mast, M. Orduña, A. Montero y J.A. Narváez. Tratamiento del osteoma osteoide mediante radiofrecuencia guiada por TAC. Rev. Ortop y Traumatol 2004; 48:31-37.
5. Barei DP, Moreau G, Scarborough MT, Neel MD. Percutaneous radiofrequency ablation of osteoid osteoma. Clin Orthop 2000;373:115-24.
6. Dahlin DC. Tumores Óseos. Barcelona: Ediciones Toray, 1980; p. 69-79.
7. Schajowicz F. Tumors and tumorlike lesions of bone. Pathology, radiology and treatment. New York: Springer – Verlag, 1996; pp. 36-61.
8. Jackson RP, Reckling FW, Mantz FA. Osteoid osteoma and osteoblastoma. Similar histologic lesions with different natural histories. Clin Orthop 1977; 128:303-13.
9. Campanacci M, Ruggieri A, Gasbarrini A, Ferraro A, Campanacci L. Osteoid osteoma. Direct visual identification and intralesional excisión of the nidus with minimal renoval of bone. J Bone Joint Surg Br 1999;81B:814-20.
10. Kneisl JS, Simon MA. Medical management compared with operative treatment for osteoid –osteoma. J Bone Joint Surg Am 1992;74A:179-85.
11. Rosenthal DI, Sprinfield DS, Gebhard MC, Rosenberg AE, Mankin HJ. Osteoid osteoma; percutaneous radio-frequency ablation. Radiology 1995;197:451-4.
12. Lindner NJ, Ozaki T, Roedl R, Gosheger G, Winkelmann W, Wörtler K. Percutaneous radiofrequency ablation in osteoid osteoma. J. Bone Joint Surg Br 2001; 83B:391-6.
13. Ramos Pascua L, Santos Sánchez JA, Martín Sánchez MJ, Santos de Vega G, Sánchez Conde P. Tratamiento del osteoma osteoide del cuello femoral mediante termocoagulación del nidus. Rev Ortop Traumatol 2000,44:401-5
14. Martel J, Ortiz E, Bueno A, Dhimes P. Tratamiento percutáneo mediante radiofrecuencia del osteoma osteoide. Radiología 2001;43:337-40.
15. Kulinsky B, Keller J, Grethe Kurik A, Egund N. Radiological characteristics following radiofrequency coagulation of osteoid osteoma. Proceedings from 11th International Symposium on Limb Salvage Birmingham 2001;36.
16. Rosenthal DI, Hornicek FJ, Wolfe MW, Jennings LC, Gebhardt MC, Mankin HJ et al. Percutaneous radiofrequency coagulation of osteoid osteoma compared with operative treatment. J. Bone Joint Surg Am 1998;80A:815-21.
17. Gary D Vogin. Radiofrecuency Abltion Safe, Effective in Osteoid Osteoma. Radiology. 2003; 171-175.

FRACTURA INTRAARTICULAR BILATERAL DE CALCÁNEO EN EL NIÑO. A PROPÓSITO DE UN CASO Y REVISIÓN DE LA LITERATURA.

Martínez-Castroverde, J. [(1)]; Meseguer Olmo, L. [(2)] ; Casas Cebrian ,M.A. [(1)]; González Montero, B. [(3)]; Cuesta García ,A; [(1)] ; Meseguer Ortiz ,C [(2)].

(1) Hospital Comarcal de Hellín. (2) Hospital General de Murcia. (3)Hospital General de Albacete.

RESUMEN:

Las fracturas de calcáneo son lesiones raras en los niños, constituyendo los casos bilaterales una excepción. Describimos un caso de factura bilateral de calcaneo con afectación del tálamo (tipo V de Schmidt y Weiner) en un niño de seis años y en el que se decidió aplicar un tratamiento conservador basándonos en la edad del paciente y el tipo de fractura. Hemos realizado un seguimiento de la evolución de la lesión durante un periodo de 5 años, observando al final del mismo una importante capacidad de remodelación ósea que ha conducido a la práctica normalización de los parámetros radiológicos y consiguiéndose la recuperación funcional completa pudiendo el paciente incorporarse a sus actividades cotidianas sin limitaciones.

PALABRAS CLAVE:

Fractura de calcáneo . Niño.

Correspondencia:

Jesús Martínez Castroverde.
Apartado Correos 123.
Hellín 02400.
Albacete.

INTRODUCCIÓN

Los traumatismos en tobillo y pie en los niños son extremadamente comunes por la alta probabilidad, en estas edades, de sufrir traumatismos relacionados con la actividad deportiva, recreo escolar, accidentes de motor y domésticos, etc.

Las fracturas de calcaneo, aunque constituyen las fracturas más frecuentes del tarso, son raras en los niños (1,2,5,6,7,8,9,10,11,12,13,14,15); con una incidencia que oscila entré en el 3,1% y el 5% del total de fracturas en estas edades (5,16) constituyendo una excepción los casos con afectación bilateral (2,9,17,18,19,20).

En el niño, este tipo de lesiones tiene una evolución mejor que en el adulto, debido a que en este periodo del desarrollo esquelético, la mayor parte de este hueso es de tipo cartilaginoso, lo que le confiere más resistencia, elasticidad y gran capacidad de remodelación, en relación con su capacidad de crecimiento. Por otro lado, las lesiones asociadas que suelen presentarse en el adulto son infrecuentes en el niño, y no por ello, debe de olvidarse esta posibilidad durante la atención inicial en el área de urgencias.

En cuanto al mecanismo de producción de este tipo de fracturas, habitualmente, se producen como consecuencia de traumatismos directo de alta energía, principalmente, caídas de altura y accidentes de tráfico.

El diagnóstico se basa en estudios radiográficos en proyecciones estándar (lateral, axial, dorsoplantar y oblicua medial), no obstante, algunas de estas fracturas con escaso desplazamiento pueden no observarse inicialmente, por lo que ante la persistencia de síntomas es recomendable realizar una TAC.

En lo que respecta al tratamiento, las fracturas intraarticulares con hundimiento o desplazamiento moderado pueden ser

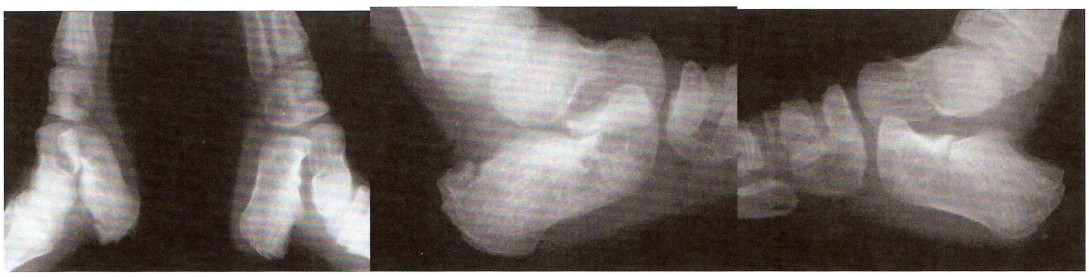

Figuras 1, 2 y 3: RX iniciales donde se aprecia la fractura bilateral de calcáneo

tratadas con medidas ortopédicas (inmovilización y descarga), sólo en niños mayores con fracturas desplazadas se requiere llevar a cabo una reducción abierta y fijación interna.

CASO CLÍNICO

Varón de seis años de edad, fue trasladado al servicio de urgencias de nuestro centro, después de sufrir precipitación desde una altura de cuatro metros. En el momento de su ingreso, presentaba intenso dolor y tumefacción a nivel de retropie de forma bilateral. La exploración física de raquis, tórax, abdomen, cráneo y resto de miembros, así como los parámetros bioquímicos y hemáticos fueron normales. En el estudió radiológico inicial se observó presencia de una fractura intratalámica bilateral de calcaneo, con hundimiento de la articulación subastragalina que correspondía al tipo V de la clasificación de Schmidt y Weiner (18) (Fig 1,2,3).

No se detectaron otras lesiones asociadas a nivel de columna dorso-lumbar, pelvis, miembros superiores, ni a otros niveles de las extremidades lesionadas. El estudio escanográfico confirmó la presencia de las facturas talámicas con hundimiento de 2 mm de la articulación subastragalina del lado izquierdo y de 3 mm en la del lado derecho, ambas lesiones pudieron encuadrarse dentro de las de tipo II de la clasificación de Crosby y Fitzgibbons (2)(Fig 4).

Al tratarse de un niño menor de diez años, se decidió inicialmente realizar un tratamiento conservador basado en la inmovilización con vendaje acolchado y férula de yeso durante cinco días y medidas antiedema (miembro elevado, frío local y AINEs) posteriormente se inmovilizaron las fracturas con una bota de yeso permaneciendo el paciente en descarga durante cuatro semanas. Más tarde, una vez retirada la inmovilización, se le permitió la movilidad activan del tobillo y pie en descarga durante otras dos semanas.

A la sexta semana, tras confirmarse en el estudio radiográfico la consolidación de las facturas, se autorizó soportar peso de forma progresiva con ayuda de bastones.

Los controles radiológicos y escanográficos (Fig 5 ,6 y 7) realizados a los doce meses, se apreció la existencia de signos de remodelación ósea y hundimiento talámico residual menor de 1 mm en ambas articulaciones.

La última revisión llevada cabo a los cinco años, se apreció movilidad completa e indolora de las articulaciones tibioperonea astragalina y subastragalina, y el podograma mostró una huella plantar de características normales. Las imágenes radiográficas y con TAC (Figs 8,9,10,11), mostraron la gran capacidad de remodelación ósea que hace que prácticamente se hallan normalizado los parámetros radiológicos del calcáneo. El paciente, que realiza hoy día, una actividad cotidiana normal incluida la deportiva, no refiere sintomatología alguna.

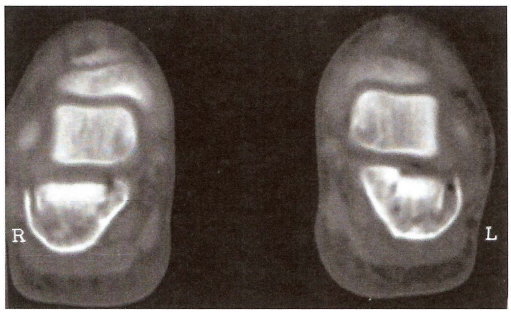

Figura 4: TAC inicial

DISCUSION Y CONCLUSIONES

Las fracturas de calcáneo son lesiones infrecuentes en el niño y así lo refleja las escasas publicaciones existentes (1,2,5,6,7,9,10,11,12,13,21,22), por lo que deben tenerse de encuentra en el diagnóstico clínico de pacientes jóvenes que sufren caída de altura sobre el talón.

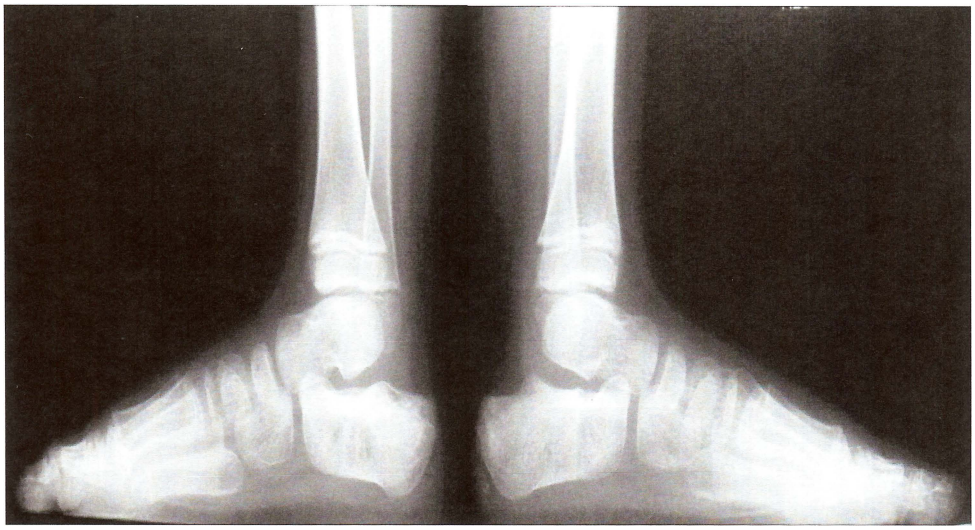

Figura 5 y 6: Imágenes radiográficas a los 12 meses de evolución

En términos generales, el mecanismo de producción incluye tanto los traumatismos directos sobre el talón (1, 5, 13,14,16,19) como los mecanismos por inversión del pie (1,12,14,19), fracturas estrés (1,16,19) y por ultimo, las fracturas abiertas por atrapamiento del talón (5,9,12,16,19). El mecanismo directo por caída sobre el talón es el más frecuente en el niño ocasionando fracturas intraarticulares con afectación de la articulación subastragalina (1,3,5,6,7,9,10,12,13,14,16,22,23,24,25).

Las fracturas por atrapamiento del talón, originan generalmente importantes lesiones de partes blandas y en ocasiones se ve afectada la inserción distal del tendón de Aquiles.

Para la evaluación radiológica en situaciones de alta sospecha de este tipo de lesiones, se recomienda realizar las proyecciones: lateral de tobillo y pie, axial, dorsoplantar y oblicua medial (1,2,3,5,6,9,10,12,14,16,19,23,24,25). La valoración de esta combinación de imágenes proporciona al cirujano una idea bastante clara de la alineación axial, acortamientos y angulación de los fragmentos.

Figura 7: TAC a los 12 meses de evolución

Smidt y Weiner (18), ponen en duda validez del ángulo de Bohler para determinar el grado de hundimiento talámico, debido a que las mediciones de los contornos óseos en un hueso inmaduro no son tan precisas como las llevadas a cabo en el hueso maduro. No obstante, la mayoría de autores consideran fiable la exploración radiológica (1,2,6,9,10,13,14,15,17,18), si bien, en el 27% de los casos incluidos en la serie Schmidt y Weiner la fractura no pudo ser observada en los primeros momentos. Sin embargo, para llevar a cabo una valoración adecuada del tipo y grado de afectación de las facetas articulares (impactación o desplazamiento y fragmentación) son preferible las imágenes proporcionadas por la TAC (1,2,8,17,23).

Con relación a la valoración pronostica y terapéuticas consideramos útil la clasificación de Schmidt y Weiner (18) basada en el grado de afectación radiológica de la articulación subastragalina posterior y es específica para fracturas de calcaneo en los niños, refrendada en el estudio de una amplia serie de casos. Gran parte de los autores consultados son partidarios del uso de esta clasificación (3,6,8,12,13,14,16). Por su parte, Wiley y Profitt (10), desarrollaron una clasificación equivalente en la que se incluye un subtipo que engloba las fracturas conminutas. Para la tipificación desde el punto de vista de su pronostico, Crosby y Fitzgibbons (3), propusieron una nueva tipificacion pronostica de las lesiones intratalamicas basando su estudio en la amplitud del

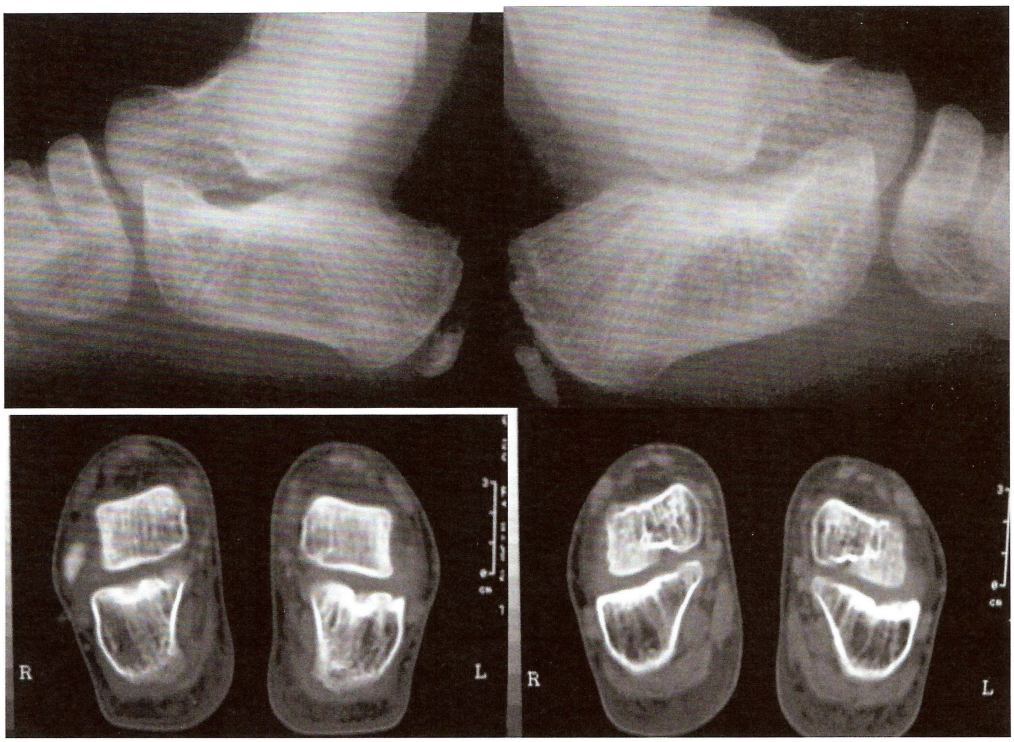

Figuras 8, 9 10 y 11: Imágenes radiográficas y TAC a los 5 años de evolución

desplazamiento o hundimiento y en el grado de conminución de la articulación subastralina mediante la TAC ; clasificando las facturas intraarticulares en tres tipos (tipo I, desplazamiento < 2 mm; tipo II, desplazamiento > 2 mm y tipo III, conminutas). Esta clasificación puede ser útil en cuanto que permite una orientación terapéutica y pronostica, así como, valorar el grado final de afectación articular tras el tratamiento.

El pronóstico de estas lesiones, a estas edades, es bueno y viene determinado principalmente por el grado de desplazamiento inicial de la articulación subastragalina después del traumatismo y no por el método de tratamiento empleado. Para la mayoría de los autores consultados, las lesiones de peor pronóstico son las que presentan gran desplazamiento y conminución de la articulación subastragalina, es decir, las correspondientes a los tipos IV y V de Schmidt y Weiner y tipos II y III de Crosby Fitzgibbons) sobre todo en niños mayores de diez años o adolescentes.

Si bien, las complicaciones no son frecuentes, pueden observarse trastornos cutáneos en las fracturas de tipo VI de Schmidt y Weiner, síndrome compartimental y artrosis subastragalina secundaria (6,7,8,10,14,16,19,22). Esta última acontece en situaciones en la que se detecta grave afectación articular, siendo más frecuente en niños mayores de diez años, por su menor capacidad de remodelación, que en edades más tempranas. En nuestro caso, a pesar del gran edema inicial no hemos observado complicaciones nerviosas, vasculares ni cutáneas.

En términos generales, el tratamiento de las facturas de calcaneo en el niño es conservador para fracturas extraarticulares y extratalamicas salvo en casos con un gran desplazamiento de los fragmentos (5,16). Sin embargo, el tratamiento de las fracturas intraarticulares e intratalamicas es más controvertido. La mayoría de autores recomienda el tratamiento conservador, dadas las posibilidades de remodelación sobre todo antes de la madurez esquelética (5,7,10,13,14,15,19,20,23,24), mientras que otros recomiendan el tratamiento quirúrgico, y ya sea percutáneo (17) o mediante reducción abierta y fijación interna (1,2,6,9,15,18,22,24) principalmente en niños mayores de diez años con fracturas con grave hundimiento talámico y grandes desplazamientos por considerar mínimas las posibilidades de remodelación. Caso aparte lo constituye las fracturas tipo VI de Schmidt y Weiner o abiertas, las cuales requieren tratamiento quirúrgico por la propia naturaleza de la lesión.

En nuestro caso la remodelación ósea puede ser apreciada a los seis meses en las exploraciones realizadas con TAC y RMN. A los cinco años, el escalón residual es mínimo, alcanzando una puntuación de 100 puntos después de aplicar la puntuación para la valoración de los resultados clínicos de la Sociedad Americana de tobillo y pie (21).

Agradecimientos:
A Cristina Schady por su colaboración en la preparación del manuscrito.

BIBLIOGRAFÍA:

1. Sanguesa MJ, Maruenda JI, Darder A, Gascó J.: Fractura intrarticular de calcáneo en una niña de 6 años.Tratamiento quirúrgico.Rev Esp Cir Osteoart 1989 ;8:191-98.
2. Gil Garay E, Ruiz Yague M, Blasco Alberdi A.: Fracturas de calcaneo .En :Burgos J,González Herranz P,Amaya S, eds. Lesiones traumáticas del niño. Madrid:Panamericana ,1995;857-861.
3. Crosby L, Fitzgibbons T.: Computerized Tomography scanning of acute intrarticular fractures of the calcaneus. J Bone Joint Surg [A] 1990; 72-A:852-59.
4. Van Frank E , Ward JC, Engelhardt,P.: Bilateral calcaneal fracture in childhood.Arch Orthop Trauma Surg 1998;118:111-12.
5. Inokuchi S, Usami N, Hiraishi E, Hashimoto T.: Calcaneal fractures in children .Journal of Pediatric Orthopedics 1998;18(4):469-74.
6. Matteri RE, Frymoyer JW.: Fracture of the calcaneus in young children .J Bone Joint Surg [A] 1973;55-A:1091-4.
7. Martínez Villa J: Fracturas de calcaneo en el niño. Rev Ortop Traumatol 1973;17(1B):585-590.
8. Thomas HM.: Calcaneal fracture in childhood.J Bone Joint Surg [B]1969 ;56:656-64.
9. Rasmussen F, Schantz K.: Radiologic aspects of calcaneal fractures in childhood and adolescence.Acta Radiologica Diagnosis 1986;27(5):575-80.
10. Wiley JJ, Profitt A.: Fractures of the os calcis in children.Clin Orthop 1984;188:131-8.
11. Ceccarelli F, Faldini C, Piras F, Giannini S.: Surgical versus non-surgical treatment of calcaneal fractures in children:a long term results comparative study.Foot Ankle Int 2000;21(10):825-32.
12. Biert J, Boll A, Schoots F, Goris J.: Bilateral calcaneal fracture in a child treated by percutaneosu reduction and screw fixation. J Trauma 1998;44(6):1098-100.
13. Knorr P, Dietz HG, Kruger P.: Bilateral calcaneus fracture in childhood:a report of experiences. Unfallchirurg 1992 ;95:106-8.
14. Johnson E.: Intrarticular fractures of the calcaneus :Diagnosis and surgical management. Orthopedics 1990 ;13(10):1091-2000.
15. Havranek P, Hajkova H.: Beiderseitige disloziere intraartikulare kalkaneusfraktur beim kind .Zen bl Chir 1990;115:625-9.
16. 16) Schantz K, Rasmussen F.: Good prognosis after calcaneal fracture in childhood.Acta Orthop Scand 1988;59-560-63.
17. Rockwood CA,Green DP.: Fractures in children. Philadelphia:Lippincott Raven ,1996 .
18. Schmidt TL, Weiner DS.: Calcaneal fractures in children.Clin Orthop 1982;171:150-5.
19. Sandermann J, Torp FJ, Thomsen PB.: Intrarticular calcaneal fractures in children: report of 2 cases and survey of the literature. Arch Trauma Surg 1987;106:129-31.
20. Rabenseifer L, Beltz R.: Die problematik bei doppelseitigen fersenbeinfrakturen.Beitr Orthop Traumatol 1982;29:95-102.
21. Kitaoka HB, Alexander IJ, Adelaar RS et al: Clinical rating system for ankle-hindfoot,midfoot,and lesser toes .Foot Ankle Int 1994; 15:349-53.
22. Dvaric DM, Schmidt EW.: Irreduciblefracture of the calcaneus in a child :case report.J Orthop Trauma 1988;2 :154-7.
23. Tachdjian MO.: Ortopedia pediátrica. Philadelphia :WG Saunders,1994.
24. Schantz K, Rasmussen F.: Calcaneus fracture in the child.Acta Orthop Scand 1987;58:507-9.
25. Brunet JA.: Calcaneal fractures in children.J. Bone Joint Surg[B] 2000;82 B :211-16.

AUTOINJERTO vs ALOINJERTO TENDINOSO EN CIRUGÍA RECONSTRUCTIVA DE LA RODILLA

Pablo Navarro Holgado, Cristobal Prieto Tarradas

Servicio de Traumatología. Unidad de Rodilla. Hospital Universitario Reina Sofía. Córdoba.

RESUMEN:

Actualmente es cada vez más frecuente la utilización de aloinjerto osteotendinoso en cirugía reconstructiva de la rodilla. Igualmente ha crecido el número de publicaciones que comparan los resultados obtenidos con la utilización de aloinjerto o autoinjerto, especialmente en las técnicas más frecuentemente realizadas como es la reconstrucción y revisión del ligamento cruzado anterior (LCA). En otras reconstrucciones realizadas con menor frecuencia no existen estudios comparativos aloinjerto versus autoinjerto pero si resultados de series de pacientes que permiten obtener conclusiones. Basándonos en la calidad de los estudios y en su nivel de evidencia proponemos unas recomendaciones de cuando utilizar aloinjerto o autoinjerto en la cirugía reconstructiva de la rodilla.

PALABRAS CLAVE:

Aloinjerto, autoinjerto, reconstrucción, rodilla

Correspondencia:

Pablo Navarro Holgado.
Servicio de Cirugía Ortopédica y Traumatología.
Hospital Universitario “Reina Sofía”.
Av. Menéndez Pidal s/n. 14004. Córdoba.
Email: holgana@telefonica.net

INTRODUCCIÓN

Los aloinjertos osteotendinosos son cada vez más utilizados en cirugía ortopédica de la rodilla para la reconstrucción de lesiones ligamentosas que ocasionan inestabilidad y para el tratamiento de las lesiones crónicas del aparato extensor. Las aplicaciones más comunes de estos incluyen: la reparación ligamentosa múltiple, la cirugía de revisión del LCA y la reconstrucción del ligamento cruzado posterior (LCP). Su empleo en la reconstrucción primaria más frecuente de la rodilla, el LCA, está influenciado por las preferencias del cirujano y del paciente, y por la disponibilidad de aloinjerto en cada centro.

Sus ventajas respecto a la utilización de autoinjerto incluyen la no morbilidad en la zona donante, la posibilidad de disponer de injertos de mayor tamaño, una disminución del tiempo quirúrgico, un menor dolor postoperatorio, una rehabilitación más rápida y una cicatriz de menor tamaño. Por el contrario sus desventajas son el riesgo potencial de transmisión de enfermedades, una incompleta y más lenta incorporación, un mayor coste y una posible respuesta inmunológica del huésped al injerto.

Hemos realizado una revisión de aquellos artículos en los que se comparan los resultados clínicos de la utilización de los aloinjertos versus autoinjertos tendinosos en cirugía reconstructiva de la rodilla.

RESULTADOS CLÍNICOS:

1. Reconstrucción del ligamento cruzado anterior de la rodilla. Reconstrucciones primarias

Considerando al hueso-tendón rotuliano-hueso (HTH) autólogo como el "gold standard" de la reconstrucción del LCA, existen varios estudios que lo comparan con diversos aloinjertos. Shelton et al (1) realizan un ensayo clínico comparando 30 pacientes con aloinjerto y 30 con autoinjerto. En todos los casos se utilizó HTH, y el periodo de seguimiento fue de 2 años. No se encontraron diferencias significativas. En un estudio (2) en el que se compararon 64 aloinjertos HTH con 26 autoinjertos HTH en un periodo de tres a cinco años, la única diferencia significativa encontrada fue una pérdida en la extensión de la rodilla en el grupo del autoinjerto. Una serie (3) de 59 pacientes en los que se empleó aloinjerto HTH y con un seguimiento medio de 51 meses tampoco encontró diferencias en los resultados al compararlos con sus estudios previos de cohortes con autoinjerto. Poehling et al. (4) realizan un estudio prospectivo comparativo entre un grupo de 41 pacientes con aloinjerto de tendón de Aquiles liofilizado con 118 pacientes en los que se realizó un autoinjerto HTH, en el seguimiento a cinco años no se encontraron diferencias ni en las mediciones objetivas ni en las evaluaciones subjetivas. En una serie de 50 atletas Indelli et al. (5) utilizan como aloinjerto tendón de Aquiles criopreservado para la reconstrucción de LCA, consiguiendo que 46 pacientes vuelvan al nivel de actividad deportiva previo a la lesión y con una incorporación más rápida.

En cuanto a la integridad del aloinjerto a largo plazo varios autores han reflejado en sus publicaciones datos al respecto. Noyes et al. (6) en 68 pacientes en los que se empleó aloinjerto HTH o fascia lata, con un seguimiento medio de 7 años encontró menor laxitud que en las exploraciones iniciales con mejoría en las pruebas funcionales. Igualmente en el estudio prospectivo de Kleipool et al. (7) tampoco se encuentran diferencias en la morbilidad ni en la integridad del injerto entre un grupo de 36 aloinjertos HTH respecto a otro de 26 autoinjertos. Otro estudio (8) prospectivo pero no randomizado compara 2 grupos de 30 pacientes uno con aloinjerto y otro con autoinjerto HTH. Tras un seguimiento medio de 63 meses no encuentran diferencias significativas clínicas ni funcionales ni en la laxitud de ambas plastias, que permanecen estables entre los 2 y los 5 años. Chang et al. (9) comparan de forma retrospectiva un grupo con aloinjerto HTH con otro con autoinjerto HTH, ambos reforzados con una banda de tenodesis iliotibial. No encuentran diferencias significativas en los parámetros evaluados. Tres pacientes del grupo con aloinjerto sufrieron rotura postraumática de la plastia.

Otros estudios presentan peores resultados del aloinjerto tras detectar fallos en la integridad y un aumento de la laxitud en el seguimiento a largo plazo. Victor et al. (10) comparan 48 autoinjertos HTH con 25 aloinjertos HTH de forma prospectiva. El grupo del aloinjerto desarrolla un aumento de la laxitud a los 2 años que no llega a ser significativo y se producen 3 roturas. Consideran que los aloinjertos se deterioran con el tiempo y no son recomendables. Stringham et al. (11) encuentran como única diferencia significativa entre los 47 pacientes reconstruidos con autoinjerto HTH y los 31 en los que utilizó aloinjerto HTH, la presencia de 4 roturas traumáticas en este último grupo. Un ensayo clínico randomizado (12) compara los resultados clínicos e histológicos a los 2 años de un grupo de 132 pacientes con aloinjerto HTH y otro de 136 pacientes con autoinjerto HTH. 20 pacientes sufrieron rotura del injerto en el grupo del aloinjerto por 5 en el grupo de autoinjerto. Encontraron un retraso de la incorporación y una elongación en los aloinjertos, sobre todo en pacientes jóvenes que practicaban deportes de alto nivel. Con estos datos recomiendan no utilizar aloinjerto en pacientes de estas características.

Los aloinjertos habitualmente utilizados son el hueso-tendón rotuliano-hueso (HTH) y el tendón de Aquiles. Un estudio (13) compara el resultado de estos dos aloinjertos en 225 pacientes (183 HTH y 42 tendones de Aquiles) y aunque los resultados funcionales son similares en los 2 grupos, los pacientes con aloinjerto HTH presentan una mayor tasa de fallo y rotura de forma significativa. La tasa total de fallo de los 2 grupos es superior a la que presentan otros estudios con autoinjerto HTH, y recomiendan utilizar aloinjerto solo cuando no se pueda obtener injerto autólogo del paciente. Caborn et al. (14) ha utilizado con éxito un doble fascículo del tendón tibial anterior y opina que tiene una

mayor resistencia que el HTH aparte de aumentar las posibles fuentes de aloinjerto tendinoso en los bancos de tejidos. Husain (15) ha presentado recientemente los resultados de un ensayo clínico donde 100 pacientes fueron asignados de forma aleatoria para una reconstrucción con aloinjerto de tibial posterior de doble fascículo o autoinjerto de pata de ganso de 4 fascículos. 94 pacientes continuaban en seguimiento a un tiempo medio de 25 meses. No se encontraron diferencias significativas en la valoración subjetiva ni en la medición objetiva de la laxitud. Se registraron 5 fallos en el grupo del aloinjerto y 3 en el del autoinjerto.

2. Reconstrucción del ligamento cruzado anterior de la rodilla. Revisión

Existen varios estudios que comparan los resultados de la cirugía de revisión del LCA utilizando aloinjertos y autoinjertos. Uribe et al. (16) comparan los resultados de la cirugía de revisión del LCA en 54 pacientes tras un seguimiento medio de 32 meses. HTH autólogo fue utilizado en 33 pacientes (en16 obtenido de la rodilla contralateral), aloinjerto HTH en 19 y tendones de la pata de ganso autólogos en 2. Los pacientes con autoinjerto obtuvieron una mejor estabilidad objetiva que no reflejo diferencias significativas en la valoración funcional. Noyes y Barber-Westin (17) realizan un estudio prospectivo comparando 65 pacientes con aloinjerto HTH con 20 pacientes con autoinjerto HTH. No se encuentran diferencias significativas. Opinan que el aloinjerto es una buena opción cuando no hay injerto autólogo disponible. Similares resultados obtienen Getelman et al. (19) al comparar 14 pacientes en los que se utilizó aloinjerto HTH con 12 en los que se usó autoinjerto HTH. Los pacientes con autoinjerto mostraron una mayor estabilidad que no llegó a ser significativa.

3. Reconstrucción del ligamento cruzado posterior de la rodilla

Hay múltiples estudios con resultados clínicos satisfactorios empleando tanto autoinjertos como aloinjertos. Muchos autores están a favor del empleo de autoinjerto y aportan buenos resultados clínicos (19,20), y otros autores utilizando aloinjerto consiguen resultados clínicos similares (21,22,23). Sólo se ha realizado un estudio clínico que compare auto y aloinjerto en la reconstrucción del LCP. Wang et al (24) estudian de forma prospectiva un grupo 32 pacientes en los que se empleo autoinjerto (16 tendones cuadricipitales y 16 tendones de la pata de ganso) y otro de 23 con aloinjerto (14 tendones de Aquiles y 9 tendones tibiales anteriores). Los dos grupos mostraron unos resultados clínicos y funcionales similares. El grupo del autoinjerto presentó una mayor prevalencia de complicaciones en relación a la morbilidad en la obtención del injerto.

4. Reconstrucción de la rodilla con lesión de múltiples ligamentos.

No existen estudios comparativos de series empleando auto y aloinjerto en pacientes que precisen reconstrucción de múltiples ligamentos de la rodilla, que habitualmente incluye a ambos ligamentos cruzados y a uno o ambos ligamentos colaterales. Entre las series mas recientes hay autores que optan por el autoinjerto exclusivamente (25,26), alo mas autoinjerto de forma combinada (27), o solo aloinjerto (28,29). Los resultados clínicos obtenidos son similares en todos los estudios.

5. Reconstrucción del aparato extensor de la rodilla.

Para la reconstrucción de la rotura crónica del aparato extensor de la rodilla es necesaria la utilización de plastias de refuerzo. Hay descritas múltiples técnicas que emplean tejidos autólogos y otras realizadas con aloinjerto (34,35,36). Los estudios presentan series pequeñas y no existen estudios comparativos. Los resultados, independientemente de la técnica o el tejido utilizado para la reconstrucción, son similares.

6. Reconstrucción del aparato extensor en la artroplastia total de rodilla.

Desde 1990 (30) se viene empleando aloinjerto completo de aparato extensor (tendón cuadricipital - rótula - tendón rotuliano - hueso) para la reconstrucción de la rotura del mismo en pacientes con artroplastia total de rodilla. Los resultados iniciales fueron buenos aunque se objetivo una perdida de la extensión que se ha solucionado con posteriores modificaciones técnicas (31,32). Crossett et al. (33) publicaron una serie de 10 pacientes en los que se utilizó tendón de Aquiles para la

reconstrucción, obteniendo igualmente un buen resultado clínico.

DISCUSIÓN

La utilización de aloinjerto para la reconstrucción primaria del LCA ha ganado en popularidad en los últimos años en un intento de disminuir la morbilidad ocasionada en la zona donante por la obtención del autoinjerto. Otras ventajas serían el menor tiempo quirúrgico, el mejor resultado estético y la posibilidad de una rehabilitación más precoz y rápida. En su contra existen estudios experimentales que demuestran una incorporación más lenta del injerto (41) un hecho que no puede corroborarse en la investigación clínica. Existen varios estudios que objetivan un deterioro y una mayor incidencia de roturas entre los aloinjertos (10,11), incluido el ensayo clínico de Gorschewsky et al. (12). Por otro lado en 2 ensayos clínicos (1,15) y en otros estudios (7,8,9) con menor evidencia científica no se encontraron diferencias entre los grupos en que se utilizó alo o autoinjerto. Hay que considerar que Husain et al. (15) utilizan como aloinjerto doble fascículo de tibial posterior, que ha demostrado mayor resistencia y rigidez que el HTH y que el cuádruple fascículo de la pata de ganso (42,43), lo cual dificulta la comparación entre estudios que usan distintos tipos de aloinjerto. Los resultados de Siebold et al. (13) con una mayor tasa de fracasos del aloinjerto HTH respecto al aloinjerto de tendón de Aquiles podrían deberse a las diferentes propiedades biomecánicas de los aloinjertos. Es posible que el deterioro de los aloinjertos objetivado en algunos estudios se deba a un problema de fijación o de incorporación de la pastilla ósea del aloinjerto, que es de inferior calidad que la del autoinjerto. Con los nuevos aloinjertos utilizados sin pastilla ósea (tibial anterior, tibial posterior) y la mejora de los sistemas de fijación es posible que mejoren los resultados además de aumentar la disponibilidad de aloinjertos. Ya que la utilización de estos aloinjertos es relativamente reciente harán falta nuevos estudios para demostrarlo.

Con los datos actuales podemos asegurar que los resultados clínicos de los autoinjertos y los aloinjertos para la reconstrucción primaria del LCA son similares. Si tenemos en cuenta que la utilización de autoinjertos supone un daño añadido en la zona donante, ¿se deberían utilizar aloinjertos de forma rutinaria para la reconstrucción primaria del LCA? Existen diferentes opiniones al respecto (44). El primer inconveniente de esta opción es la limitada disponibilidad de aloinjertos para tratar una lesión que tiene una incidencia anual de 1 de cada 3000 personas (45). Hay quien considera que deberían reservarse para emplearlos en situaciones en las que son imprescindibles por no disponer de suficiente autoinjerto, como la rodilla con lesión ligamentosa múltiple. Existen, no obstante, pacientes en los que la utilización de aloinjerto mostraría una serie de ventajas sobre el autoinjerto. Pacientes mayores (aproximadamente a partir de los 45 años), pacientes que realizan actividades físicas de poca intensidad, aquellos con signos degenerativos leves en la rodilla, pacientes en los que interese un proceso rehabilitador más rápido y aquellos que deseen un mejor resultado estético de la intervención se podrían beneficiar de la utilización de aloinjerto.

Al igual que ocurre en la cirugía primaria de reconstrucción del LCA, los estudios que comparan la utilización de auto y aloinjerto en la cirugía de revisión del LCA tampoco demuestran diferencias en los resultados clínicos (16,17,18). El nivel de evidencia y el número de estudios es en este caso es considerablemente menor, no existiendo ningún estudio prospectivo aleatorizado.

Las ventajas ya descritas de la utilización del aloinjerto osteotendinoso en la cirugía primaria de reconstrucción del LCA también son aplicables a la cirugía de revisión del LCA tras el fracaso de aquella. Existen en este caso 2 ventajas añadidas para el aloinjerto. Primero el disponer con los aloinjertos de mayor variedad de tipos y tamaños de injertos en pacientes donde la obtención de injerto autólogo está mermada por cirugías previas. Segundo la posibilidad de adaptar el bloque óseo del aloinjerto para rellenar los defectos óseos que se encuentran en la cirugía de revisión. Estas dos ventajas hacen que la utilización de aloinjerto en la cirugía de revisión sea más frecuente que en la cirugía primaria. Las desventajas son las mismas que en la cirugía primaria del LCA. Igualmente los aloinjertos más utilizados son el HTH y el tendón de Aquiles.

Sólo se ha publicado un estudio que compare los resultados clínicos de la utilización de aloinjerto y autoinjerto para la reconstrucción del LCP y como en las cirugías de reconstrucción anteriormente

expuestas, no se hallaron diferencias significativas.

Al igual que con otras reconstrucciones ligamentosas de la rodilla, el empleo de aloinjerto tendinoso para la reconstrucción de la lesión del LCP es cada vez más habitual. Especialmente en casos de reconstrucción con doble fascículo o en aquellos en los que existe una lesión combinada del complejo posterolateral, el uso de aloinjerto permite disponer de suficiente número de injertos para realizar simultáneamente todas las reconstrucciones y también permite disminuir el tiempo quirúrgico. Para la reconstrucción del LCP se suelen utilizar una gran variedad de aloinjertos. El tendón de Aquiles, el tibial anterior y el tibial posterior poseen además una mayor longitud que los hace idóneos para algunas técnicas de reconstrucción.

Las lesiones que precisan de la reconstrucción de varios ligamentos de la rodilla son lesiones con una incidencia baja que se producen habitualmente tras luxaciones de rodilla. El uso de aloinjerto es habitual por la mayor disponibilidad de injertos, la disminución del tiempo quirúrgico y la disminución de la morbilidad en las zonas donantes en rodillas que ya han sufrido un gran traumatismo. Otras ventajas añadidas del empleo de aloinjerto serian la disminución del tiempo de isquemia, del dolor postoperatorio y de la rigidez postquirúrgica. A pesar de estas ventajas de los aloinjertos su utilización depende de las preferencias del cirujano.

Las roturas crónicas del tendón rotuliano son lesiones de difícil reparación por la mala calidad del tendón remanente, la formación de tejido cicatricial y la atrofia y contractura asociada del cuadriceps. Tanto las técnicas que utilizan plastias de refuerzo con tejidos autólogos como las que emplean aloinjertos han demostrado sus buenos resultados. Las series pequeñas y la falta de estudios comparativos impiden extraer más conclusiones. La utilización de una u otra se basa en la preferencia del cirujano y en la posibilidad de obtener tejido autólogo del paciente para la reconstrucción.

La rotura del aparato extensor en la artroplastia total de rodilla es una complicación con una prevalencia que oscila entre el 0.17% y el 2.5% según las series. La reparación primaria aguda ha dado buenos resultados en rodillas no protetizadas, pero presenta un alto índice de fracasos en prótesis de rodilla. La utilización de tejidos autólogos para reforzar la reparación primaria se encuentra limitada en rodillas que han sufrido varias cirugías previas. Los buenos resultados obtenidos con la técnica de reconstrucción con aloinjerto (31,32,33) la sitúan como la opción terapéutica de elección para el tratamiento de esta grave complicación.

CONCLUSIONES

El uso de aloinjerto osteotendinoso en la cirugía primaria de reconstrucción del LCA es recomendable en aquellos pacientes en los que se ha demostrado que posee ventajas sobre el autoinjerto. Estos casos incluirían a pacientes mayores, pacientes que van a realizar actividades físicas de baja intensidad, pacientes que presentan cambios degenerativos en la rodilla y pacientes en los que interese facilitar el proceso rehabilitador.

El aloinjerto osteotendinoso es una buena opción para los casos en que es necesario revisar una cirugía previa de reconstrucción del LCA que ha fracasado, especialmente si se utilizó autoinjerto en la cirugía primaria.

En casos de reconstrucciones aisladas del LCP los aloinjertos poseen características que los hacen superiores a los autoinjertos en algunas técnicas quirúrgicas.

En las rodillas con lesiones ligamentosas múltiples es recomendable el uso de aloinjertos osteotendinosos para poder reconstruir todos los ligamentos. Se evita además el tener que obtener autoinjerto de una rodilla gravemente dañada.

La reconstrucción del aparato extensor tras su rotura en las artroplastias totales de rodilla con aloinjerto completo de aparato extensor es actualmente el tratamiento quirúrgico de elección de esta grave complicación.

La elección de auto o aloinjerto en todas estas cirugías reconstructivas dependerá también de otros factores, entre los que se incluyen las preferencias y experiencia del cirujano, la disponibilidad de aloinjerto en cada centro, el nivel de actividad del paciente, las comorbilidades, las cirugías previas y las preferencias del paciente.

BIBLIOGRAFÍA

1. Shelton WR, Papendick L, Dukes AD. Autograft versus allograft anterior cruciate ligament reconstruction. Arthroscopy 1997; 13:446-449.
2. Harner CD, Olson E, Irrgang JJ, Silverstein S, Fu FH, Silbey M. Allograft versus autograft anterior cruciate ligament

reconstruction; 3- to 5-year outcome. Clin Orthop 1996; 324:134-144.
3. Bach BR Jr, Aadalen KJ, MD, Dennis MG, et al. Primary anterior cruciate ligament reconstruction using fresh-frozen, nonirradiated patellar tendon allograft. Minimum 2-year follow-up. Am J Sports Med. 2005; 33: 284-292.
4. Poehling GG, Walton WC, Cassandra AL, et al. Analysis of outcomes of anterior cruciate ligament repair with 5-year follow-up: allograft versus autograft. Arthroscopy 2005; 21: 774-785.
5. Indelli PF, Dillingham MF, Fanton GS, Schurman DJ. Anterior cruciate ligament reconstruction using cryopreserved allografts. Clin Orthop 2004;420:268–275.
6. Noyes FR, Barber-Westin SD. Reconstruction of the anterior cruciate ligament with human allograft. Comparison of early and later results. J Bone Joint Surg Am 1996; 78:524-537.
7. Kleipool AEB, Zijl JAC, Willems WJ. Arthroscopic anterior cruciate ligament reconstruction with bone-patellar tendonbone allograft or autograft: A prospective study with an average follow-up of 4 years. Knee Surg Sports Traumatol Arthrosc 1998; 6:224-230.
8. Peterson RK, Shelton WR, Bomboy AL. Allograft versus autograft patellar tendon anterior cruciate ligament reconstruction: A 5-year follow-up. Arthroscopy 2001; 17:9-13.
9. Chang SKY, Egami DK, Shaieb MD, Kan DM, Richardson AB. Anterior cruciate ligament reconstruction: Allograft versus autograft. Arthroscopy 2003;19:453-462.
10. Victor J, Bellemans J, Witvrouw E, Govaers K, Fabry G. Graft selection in anterior cruciate ligament reconstruction—Prospective analysis of patellar tendon autografts compared with allografts. Int Orthop 1997; 21:93-97.
11. Stringham DR, Pelmas CJ, Burks RT, Newman AP, Marcus RL. Comparison of anterior cruciate ligament reconstructions using patellar tendon autograft or allograft. Arthroscopy 1996; 12:414-421.
12. Gorschewsky O, Browa A, Vogel U, Stauffer E. Clinico-histologic comparison of allogenic and autologous bone-tendon-bone using one-third of the patellar tendon in reconstruction of the anterior cruciate ligament. Der Unfallchirurg 2002; 105: 703-714.
13. Siebold R, Beulow JU, Bös L, Ellermann A. Primary ACL reconstruction with fresh frozen patellar versus Achilles tendon allografts. Arch Orthop Trauma Surg 2003; 123:180-185.
14. Caborn DNM, Selby JB. Allograft anterior tibialis tendon with bioabsorbable interference screw fixation in Anterior Cruciate Ligament reconstruction. Arthroscopy 2002; 18: 102-105.
15. Husain TM, Bottoni CR, Smith EL, et al. Autograft vs. allograft ACL reconstructions: a prospective randomized clinical study. Presented at the American Academy of Orthopaedic Surgeons 73rd Annual Meeting. March 22-26, 2006. Chicago.
16. Uribe JW, Hechtman KS, Zvijac JE, Tjin ATEW. Revision anterior cruciate ligament surgery: Experience from Miami. Clin Orthop 1996; 325:91-99.
17. Noyes F, Barber-Westin S: Revision anterior cruciate ligament surgery -- experience from Cincinnati. Clin Orthop 325:116-129, 1996
18. Getelman MH, Schepsis AA, Zimmer J: Revision ACL reconstruction: Autograft versus allograft [abstract]. Arthroscopy 1995;11:378.
19. Chen CH, Chen WJ, Shih CH. Arthroscopic reconstruction of the posterior cruciate ligament: a comparison of quadriceps tendon autograft and quadruple hamstring tendon graft. Arthroscopy 2002;18(6):603-12.
20. Mariani PP, Adriani E, Maresca G. Arthroscope-assisted posterior cruciate ligament reconstruction using patellar tendon autograft: a technique for graft passage. Arthroscopy 1996;12(4):510-2.
21. Borden PS, Nyland JA, Caborn DN. Posterior curciate ligament reconstruction (double bundle) using anterior tibial tendon allograft. Arthroscopy 2001;17(4):E14.
22. Kim SJ, Kim HK, Kim HJ. A modified endoscopic technique for posterior cruciate ligament reconstruction using allograft. Arthroscopy 1998;14(6):643-8.
23. Nyland J, Hester P, Caborn DN. Double-bundle posterior cruciate ligament reconstruction with allograft tissue: 2-year postoperative outcomes. Knee Surgery, Sports Traumatology. Arthroscopy 2002;10(5):274-9.
24. Wang C-J, Chan Y-S, Weng L-H, et al. Comparison of autogenous and allogenous posterior cruciate ligament reconstructions of the knee. Injury, Int. J. Care Injured (2004) 35, 1279-1285.
25. Ohkoshi Y, Nagasaki S, Shibat N, Yamamoto K, Hashimoto T, Yamane S. Two-stage reconstruction with autografts for knee dislocations. Clin Orthop 2002;398:169-175.
26. Mariani PP, Margheritini F, Camillieri G. One-stage arthroscopically assisted anterior and posterior cruciate ligament reconstruction. Arthroscopy 2001;17:700-707.
27. Fanelli GC, Edson CJ. Arthroscopically assisted combined ACL/PCL reconstruction: 2-10 year follow-up. Arthroscopy 2002;18:703-714.
28. Harner C, Waltrip R, Bennett C, Francis K, Cole B, Irrgang J. Surgical management of knee dislocations. J Bone Joint Surg Am 2004;86:262-273.

29. Fanelli GC, Edson CJ. Combined posterior cruciate ligament– posterolateral reconstruction with Achilles tendon allograft and biceps femoris tendon tenodesis: 2-10 year follow-up. Arthroscopy 2004;20:339-345.
30. Emerson RH Jr, Head WC, Malinin TI. Reconstruction of patellar tendon rupture after total knee arthroplasty with an extensor mechanism allograft. Clin Orthop. 1990; 260:154-61.
31. Nazarian DG, Booth RE Jr. Extensor mechanism allografts in total knee arthroplasty. Clin Orthop. 1999; 367:123-9.
32. Burnett RS, Berger RA, Paprosky WG, et al. Extensor mechanism allograft reconstruction after total knee arthroplasty. A comparison of two techniques. J Bone Joint Surg Am. 2004; 86:2694-2699.
33. Crossett LS, Sinha RK, Sechriest VF and Rubash HE. Reconstruction of a ruptured patellar tendon with achilles tendon allograft following total knee arthroplasty. J Bone Joint Surg Am. 2002; 84: 1354-1361.
34. Burks RT, Edelson RH. Allograft reconstruction of the patellar ligament: A case report. J Bone Joint Surg Am 1994;76:1077-1079.
35. Falconiero RP, Pallis MP. Chronic rupture of a patellar tendon:A technique for reconstruction with achilles allograft. Arthroscopy 1996; 12: 623-626.
36. Wuller TG, Jansson KA, Bruner BW. Augmentation of the Patellar ligament with a bone–patellar tendon–bone inlay allograft: A case report. Arthroscopy 1998; 14: 89-93.
37. Lavigne MJ, Sanchez AA, Coutts RD. Recurrent dislocation after total hip arthroplasty: treatment with an Achilles tendon allograft. J Arthroplasty. 2001 Dec;16(8 Suppl 1):13-8.
38. Mc Gann WA, Welch RB. Treatment of the unstable total hip arthroplasty using modularity, soft tissue, and allograft reconstruction. J Arthroplasty. 2001 Dec;16(8 Suppl 1):19-23.
39. Su EP, Healey JH. Salvage reconstruction for lateral ankle instability using a tendon allograft. Clin Orthop Relat Res. 2003 Oct;(415):232-8.
40. Sotereanos DG, Gobel F, Vardakas DG, Sarris I. An allograft salvage technique for failure of the darrach procedure: a report of four cases. Journal of Hand Surgery (British and European Volume, 2002) 27B: 4: 317–321.
41. Jackson DW, Grood ES, Goldstein JD, et al: A comparison of patellar tendon autograft and allograft used for anterior cruciate ligament reconstruction in the goat model. Am J Sports Med 1993;21: 176-185.
42. Pearsall IV AW, Hollis JM, Russell GJ and Z Scheer. A biomechanical comparison of three lower extremity tendons for ligamentous reconstruction about the knee. Arthroscopy 2003; 19: 1091-1096.
43. Miller SL, Gladstone JN. Graft selection in anterior Cruciate ligament reconstruction. Othop Clin N Am 2002; 33: 675-683.
44. Barber FA, McGuire DA, Johnson DH. Should allografts be used for routine anterior Cruciate ligament reconstructions? Arthroscopy 2003; 19: 421-425.
45. Miyasaka KC, Daniel DM, Stone ML, Hirshman P. The incidence of knee ligament injuries in the general population

Número 7. Año 2007

Acta Ortopédica Castellano-Manchega

RELACIÓN DE ANUNCIANTES

AVENTIS PHARMA	ACTONEL SEMANAL CLEXANE
ROCHE	BONVIVA
MENARINI	ENANTYUM - ENANGEL
ITALFARMACO	NATECAL D FLAS
ALMIRALL	OPIREN FLAS
ZAMBON	DUROLANE ZYTRAM

MBA CASTILLA LA MANCHA

NEWTRAUMA - NT HOSPITALARIA